

IV razred po Black-u: Etiologija, dijagnostika i terapijske mogućnosti

Josip Škaričić¹, Jurica Matijević dr. stom.², Prof.dr.sc. Silvana Jukić-Krmek²

[1] student 3.godine

[2] Zavod za endodonciju i restaurativnu stomatologiju, Stomatološki fakultet Sveučilišta u Zagrebu

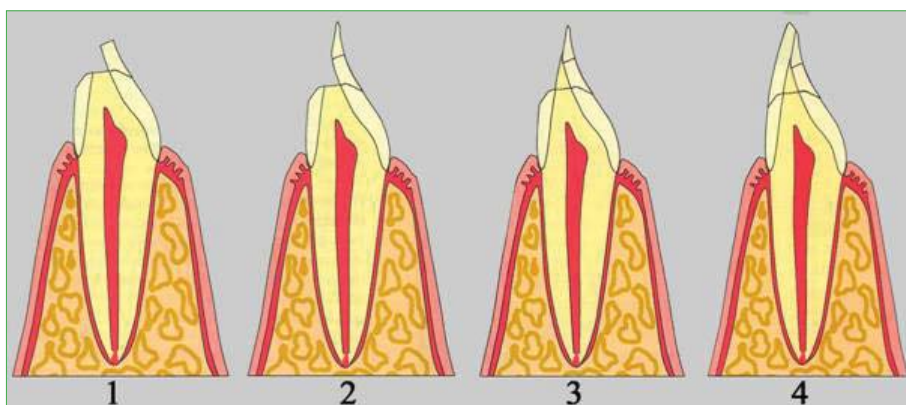
Četvrti razred po Black-u obuhvaća kavitete nastale proširenjem trećeg razreda na prednjim zubima i uključuje gubitak incizalnog kuta. Osim proširenjem trećeg razreda, gubitak incizalnog kuta može nastati i kao posljedica traumatske ozljede (1).

Kod III. razreda nesanirana karijesna lezija ili sekundarni karijes oko aproksimalnog ispuna može oslabiti caklinu do te mjere da pod utjecajem okluzalnih sila dolazi do pucanja incizalnog kuta. U dijagnostičkom postupku služimo se rendgenskim snimkama i izravnom, vizualno-taktilnom dijagnostikom (2). Pri tome nam rendgenske snimke omogućavaju uvid u opseg karijesne lezije kao i blizinu pulpne komorice, što uvelike odrađuje smjer terapije.

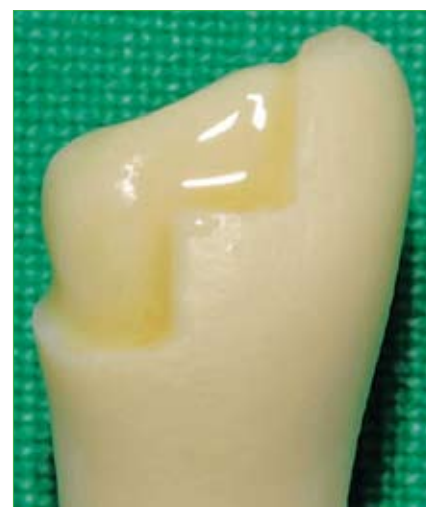Traume su drugi, podjednako čest, uzrok potrebe za stomatološkim zahvatom na prednjim zubima. Po mehanizmu nastanka ih možemo podijeliti na direktne i indirektne traume. Direktna trauma nastaje izravnim sudarom zuba s nekim predmetom i najčešće se događa upravo na prednjim zubima, dok indirektne traume, koje nastaju kad se udarac u donju čeljust prenese na gornju, nalazimo kod pretkutnjaka ili kutnjaka (1).

Jednostavni i složeni prijelom zubne krune sa zahvaćanjem incizalnog kuta pripadaju u IV. razred po Black-u (1,3). U slučaju traumatske ozljede zuba osim vizualno-taktilne dijagnostike, rendgenske snimke su također neizostavne u procjeni opsega ozljede tvrdih zubnih tkiva i kosti te blizine pulpne komorice.

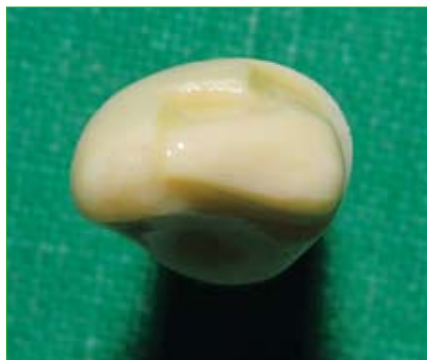Za nadoknadu tvrdih zubnih tkiva kod IV. razreda kompozitni materijali su materijali prvog izbora. Zahvaljujući adhezivnoj svezi sa tvrdim zubnim tkivima, te estetskim i fizikalnim svojstvima, predstavljaju odličan izbor za terapiju prednjih zubi, omogućavajući da se zubi, koji bi se prije liječili krunicom, jednostavno restauriraju. Bitno je spomenuti da je mali konfiguracijski faktor jedan od glavnih razloga stabilnosti i dugovječnosti ispuna IV. razreda. Kompozitni materijali za prednje zube su dostupni u različitim nijansama, te u različitim opacitetima. Kod velikih restauracija potrebno je koristiti više od jedne nijanse i opaciteta da bi osigurali postupnu promjenu boje površine zuba, te je uskladiti s bojom susjednih zuba (2) (slika 1.).



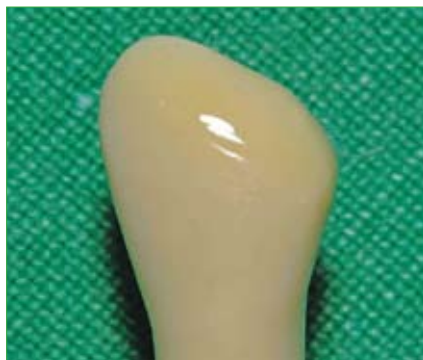Slika 1. Prikaz tehnike slojevanja kompozitnog materijala. Postava prvog sloja caklinske boje oralno (1). Slijedi postava drugog sloja caklinske boje (2). Kod manjih kaviteta dozvoljeno je ovaj sloj postaviti u jednom koraku. Slijedi nanošenje opakne dentinske boje (3). Završno, postavlja se vestibularna caklinska boja (4). Broj slojeva također ovisi o veličini kaviteta. U ovoj fazi dajemo konačan oblik i izgled restauracije. U caklinskim slojevima mogu se koristiti translucentne boje i boje za efekte. (Preuzeto iz: Lenhard M. Estetski ispuni s kompozitom u području prednjih zubi. Quintessence International. 2005. Jan, Feb;9-25)



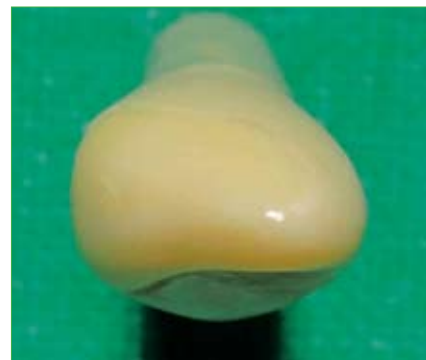
Slika 2. Vestibularni pogled na stepeničastu preparaciju sa žlijebom. Okomiti dijelovi preparacije nalaze se u području prirodnih vestibularnih brazda.



Slika 3. Okluzalni pogled na stepeničastu preparaciju sa žljebom. Stepičasta forma izvedena je samo na vestibularnom dijelu preparacije. Dubina preparacije seže do polovice debljine cakline.



Slika 4. Vestibularni pogled na preparaciju zakošavanja ruba. Uočljivo je zakošenje cakline sa zaobljenim dentinskim dijelom.



Slika 5. Okluzalni pogled na preparaciju zakošavanja ruba. Uočljiv zaobljen dentinski dio preparacije i izostanak oštih rubova.

Priprema kaviteta

Kod izrade restauracije gubitka incizalnog kuta jedan od glavnih problema predstavlja retencija kompozitnog materijala ili odlomljenog fragmenta kojim nadomještamo izgubljeni dio zuba. U frontalnom području žvačne sile nisu jake kao kod stražnjih zubi, ali mala površina vezanja restaurativnog materijala ipak nam otežava situaciju. Retenciju primarno osiguravamo uporabom adhezijskih sustava. Prije uporabe adhezijskih sustava tradicionalna metoda osiguravanja retencije je bila uporaba parapulpnih kolčića. Danas se parapulpni kolčići u izradi incizalnog kuta ne koriste zbog toga što mogu uzrokovati blagu diskoloraciju kompozitnog materijala uslijed korozije te njihovo postavljanje može biti rizično za vitalitet pulpe. Osim metalnih kolčića, postoje i kompozitni kolčići, međutim podaci o njihovom utjecaju na retenciju u literaturi su oprečni (4,5). Ukoliko se pak radi o devitaliziranom zubu, retencija se može poboljšati i intrakanalnim kolčićima. U ovom slučaju estetski intrakanalni kolčići predstavljaju metodu izbora, jer osim poboljšane retencije restaurativnog materijala stabiliziraju i ojačavaju endodontski liječeni zub.

U najvećem broju slučajeva obradom caklinskih rubova povećavamo površinu za koju će se restaurativni materijal vezati i time osiguravamo bolju retenciju, ali i osiguravamo da prijelaz između kompozitnog materijala i zubnog tkiva bude stupnjevit, tj. da rub preparacije ne bude izrazito vidljiv nego da se postupno stapa

s tvrdim zubnim tkivom. Postoje dva osnovna načina obrade caklinskog ruba: preparacija ruba sa žljebom i preparacija zakošavanja ruba.

Preparacija sa žljebom

Preparacija sa žljebom predstavlja oblik preparacije gdje se isključivo do pola debljine cakline urezuje zaobljena stuba na vestibularnoj i oralnoj površini zuba. Oblikom je, dakle, vrlo slična preparaciji sa zaobljenom stepenicom u protetici. Preparacija ruba sa žljebom osigurava najtrajniji rub preparacije, međutim zahtijeva brušenje dijela zdravog tkiva. Pošto se horizontalni i vertikalni rubovi preparacije daju lako maskirati u anatomske strukture zuba, a zaobljeni se rubovi kose s prirodnom teksturom i anatomijom, stvorena je modifikacija preparacije sa žljebom – stepeničasta preparacija sa žljebom (engl. stair-stepping chamfer preparation). Žljeb stepeničasto prati labijalnu anatomiju zuba s vertikalnim linijama preparacije zamaskiranim u prirodne vestibularne brazde frontalnih zubi, dok horizontalne linije postavljene u više nivoa osiguravaju postupan prijelaz između kompozitnog materijala i zuba (6). U odnosu za standardnu preparaciju sa žljebom gubitak zdravog zubnog tkiva je manji bez žrtvovanja snage adhezije (7,8) (slike 2. i 3.).

Preparacija zakošavanja ruba

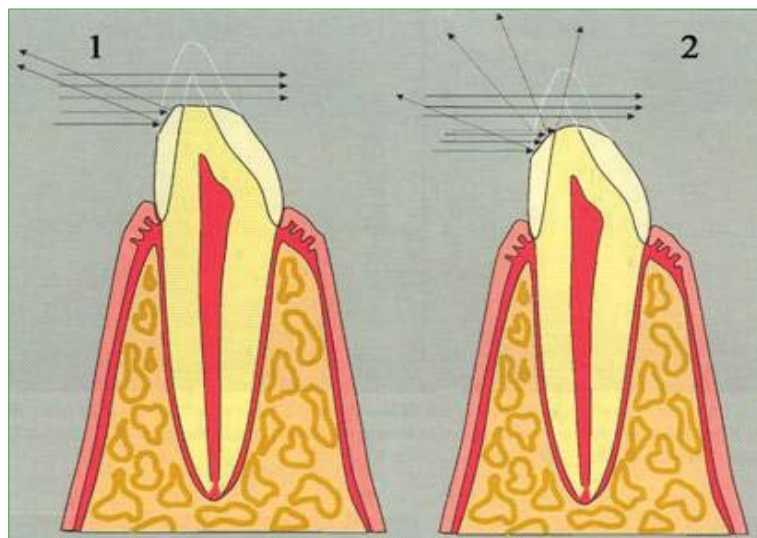
Preparacija zakošavanja ruba je nešto jednostavnija (slike 4. i 5.). Prednosti su joj reducirano brušenje zdravog tkiva

te izvrsna estetika. Glavni nedostatak je popuštanje i pucanje ruba restauracije te stvaranje pukotine. Snaga adhezivne sveze je manja nego kod preparacije sa žljebom. Bitno je napomenuti da prijelaz dentinskog dijela kaviteta na caklinski treba biti izveden zaobljeno, radi sprječavanja neželjenih refleksija (6) (slika 6.). Modifikacija ove tehnike zakošavanja je valovito zakošavanje vestibularnog dijela preparacije. Svrha valovitog zakošavanja je još kvalitetnije maskiranje ruba preparacije. Prije valovitog zakošavanja vestibularne cakline, poželjno je tankim vodootpornim markerom na zubu označiti granice prije samog brušenja (9) (slike 7., 8. i 9.).

Nakon što smo zakošavanjem caklinskih rubova izvršili preparaciju i pripremu kaviteta odabiremo materijale koje ćemo dalje koristiti kao i metodu izrade ispuna.

Odabir boje materijala i tehnike izrade restauracije

Zbog lokacije kaviteta u frontalnom dijelu zubnog niza izuzetno je važno izraditi restauraciju koja će zadovoljiti sve estetske zahtjeve. Ti zahtjevi u mnogome ovise o znanju i sposobnosti terapeuta, zbog čega je potrebno upoznati se sa svim čimbenicima koji utječu na estetiku frontalnog dijela. Jedan od najvećih problema je odabir prave boje materijala. Razumijevanje različitih faktora o svjetlu i boji uvelike nam može pomoći u podudarnosti boja zuba i kompozitnog materijala, te konačno i adekvatnom završnom izgledu ispuna.



Slika 6. Zaobljeni dentinski dio preparacije (2) omogućava refleksiju svjetla prema incizalno maskirajući na taj način granicu između kompozitnog materijala i tvrdih zubnih tkiva. Kod ravnog dentinskog dijela preparacije (1) može doći do uočavanja prijelaza i estetski nepovoljnog efekta. (Preuzeto iz: Lenhard M. Estetski ispuni s kompozitom u području prednjih zubi. Quintessence International. 2005. Jan, Feb; 9:25)

Osnove optičkih svojstava materijala

Boju definiraju njena svojstva koja dijelimo na primarna i sekundarna optička svojstva. Primarna optička svojstva su ton boje (Hue), svjetloća (Value) te zasićenje (Chroma). Ton boje (Hue) je određen valnom duljinom te označava samu boju, npr. plava, zelena, crvena... Svjetloća (Value) je određena intenzitetom boje te opisuje pojedinu boju u njenoj izražajnosti (npr. svijetloplava ili tamnoplava). Zasićenje (Chroma) opisuje intenzitet ili čistoću određenog tona boje (Hue).

Sekundarna optička svojstva su translucencija, opacitet, opalescencija, fluorescencija i površinski sjaj. Translucencija i opacitet su usko povezani i opisuju zamućenost nekog objekta. Opakni materijal je za svjetlo nepropustan, dok je translucentan više proziran i daje svjetliji izgled. Translucencija se smanjuje povećanjem raspršenosti unutar materijala. Opalescencija ili laka zamućenost se kod prirodnih zubi pretežno vidi u području incizalnog brida. Taj optički efekt počiva na različitim rasapima dugovalnog (crvenog) i kratkovalnog (plavog) spektra te kod kompozitnih ispuna na prednjim zubima ne igra značajnu ulogu (9). Fluorescencija je emisija svjetlosti koju objekt emitira u valnim duljinama različitim od upadne svjetlosti. Prirodno zubi, kada su

obasjani UV svjetlom, emitiraju svjetlo plavog spektra (10). Kod vitalnih zubi, u području incizalnog kuta fluorescencija je slabo izražena, dok je kod dentina relativno visoka. Kompozitni bi materijali, stoga trebali prikazivati fluorescenciju koja odgovara prirodnom zubima. To se teško ostvaruje, jer kompozitna masa za caklinu i za dentin većinom pokazuje istu fluorescenciju (9). Površinski sjaj zbog svoje važnosti kod estetskih ispuna ćemo opisati u odlomku Finalna obrada ispuna.

Optička svojstva kompozitnih materijala

S obzirom da tvrda zubna tkiva posjeduju različita optička svojstva, kompozitni materijali proizvode se u bojama i opacitetima koji maksimalno simuliraju upravo ta svojstva. Tako načelno razlikujemo opakne dentinske boje, slabije opakne caklinske boje, translucetne boje za incizalni brid i površinu cakline, te efektne pigmentne boje. Dentinske boje zbog svoje opaknosti odlično simuliraju optička svojstva dentina, mogu zamaskirati promijenjenu boju podložećeg dentina, a također sprječavaju prosijavanje tamne pozadine usne šupljine kod ispuna IV. razreda. Caklinske boje su manje opakne i simuliraju optička svojstva cakline te svojim kameleonskim efektom maskiraju granicu između ruba kaviteta i ispuna.

Translucetne boje služe za fino simuliranje površinske translucencije cakline, kao i translucencije incizalnog brida dok efektne pigmentne boje služe za naglašavanje prirodnih karakteristika kompozitnim materijalom nadoknađenih dijelova zuba (pigmentacije površine, jamica i fisura, dubinske pigmentacije i sl.) (slika 1.).

Metode određivanja boje

Metode određivanja boje dijelimo na vizualne i strojne. Boja se određuje prije eventualnog postavljanja gumene plahtice na osušenom zubu (10).

Vizualno određivanje boje obavezno se radi na dnevnom svjetlu. Boja se određuje prema ključu boja, tj. tvornički izrađenoj šablona na kojoj dolaze različite nijanse i debljine pojedine nijanse boje kompozitnog materijala dotičnog proizvođača. Podudaranjem boje zubi pacijenta s određenom nijansom na ključu boja određujemo boju restaurativnog materijala. Za adekvatan rezultat pri određivanju boje potrebno je da ključ boja bude od istog proizvođača kao i kompozitni materijal kojeg koristimo pri restauraciji. Rezultat korištenja neprimjerenog ključa boja može dovesti do velike pogriješke u radu uzrokujući neusklađenost boja restauracije s bojom zuba unatoč tome što tehnički restauracija može biti besprijekorna. Također je bitno da ukoliko određujemo boju na vlažnom zubu i ključ boja navlažimo što doprinosi točnosti u odabiru nijansi. Danas na tržištu nalazimo i kalupe putem kojih je stomatologu omogućena izrada vlastitog ključa boja. To su kalupi oblika zuba s različitim debljinom tako da, kad kalup ispunimo kompozitom, dobivamo boje (nijanse) za različitu debljinu kompozita.

Ukoliko radimo u uvjetima gdje nemamo prirodni izvor svjetlosti, bilo bi dobro koristiti se uređajem za simulaciju dnevnog svjetla („Shade matching light“) (10). Dentinska boja se najbolje određuje u području srednje ili cervikalne trećine očnjaka, gdje je caklina tanja nego kod bilo kojeg zuba. U slučajevima gdje je moguć izravan pristup u određivanju dentinske boje zahvaćenog zuba (npr. kod frakture zuba ili ispadanja ispuna), dentinska se boja određuje na samom zubu. Caklinska se boja određuje u incizalnoj

trećini zahvaćenog zuba. Ukoliko to, zbog izraženosti defekta, nije moguće napraviti na zahvaćenom zubu određuje se na istom zubu suprotnog kvadranta (9).

Osim vizualne usporedbe boja se može određivati koristeći uređaje za tu svrhu koji se temelje na spektrofotometrijskim ili kolorimetrijskim metodama. Spektrofotometar mjeri količinu reflektiranog svjetla svih valnih duljina te ga uspoređuje s referentnim standardom, dok kolorimetar mjeri količinu svjetla odabrane boje. Kolorimetar je novija metoda koja je uvedena u stomatološku praksu krajem prošlog stoljeća (1999. godine) te joj je uz relativni nedostatak točnosti glavna zapreka široj uporabi i sama cijena uređaja. (10)

Tehnike izrade kompozitnog ispuna IV razreda

Nakon što smo odredili boje kompozitnih materijala koje ćemo koristiti u radu, slijedi odabir jedne od tehnika izrade ispuna.

Tehnika izrade pomoću jagodice prsta „Finger Tip Technique“

Kod ove tehnike, nakon postavljanja adhezivnog sustava, postavimo kažiprst uz palatinalnu odnosno lingvalnu stjenku buduće restauracije. U području rukavice na vrhu kažiprsta zalijepimo mali dio tamne izolacijske trake (npr. teflon trake) da bi se zaštitili od monomera iz adheziva i kompozitnog materijala prije polimerizacije. Tamna traka nam daje i bolji kontrast prema kompozitnom materijalu što nam olakšava sam rad. Nakon postavljanja kažiprsta slijedi postavljanje kompozitnog materijala. U pravilu prvo postavljamo materijal na oralnoj plohi budućeg ispuna što predstavlja caklinski sloj. Oralna plohe obično radimo od dvije boje. Prvo s odabranom caklinskom bojom modeliramo cervikalni dio zuba i taj bi sloj trebao završiti 1 do 1,5 mm ispod razine incizalnog brida. Drugi dio palatinalne plohe, incizalni dio, modeliramo od translucetnog ili visoko translucetnog materijala. Prije nego pomaknemo kažiprst kratko polimeriziramo ovako izmodeliranu stjenku (cca. 3-5 sekundi). Tada provjerimo oralnu stjenku i po potrebi dodamo još malo materijala, nakon čega slijedi završna polimerizacija. U sljedećoj

fazi postavljamo dentinsku boju visoke opaknosti na način da pratimo prirodnu dentinsku jezgru zuba. Sloj stavljamo izravno na palatinalnu stjenku, a kod većih defekata moramo postaviti i nekoliko slojeva koje moramo zasebno polimerizirati. Tek tad, u zadnjoj fazi, postavljamo caklinski sloj vestibularne plohe. Ovdje se stavlja već određena caklinska boja pri čemu se daje završni oblik zuba. (slika 1.) (9). Svaki sloj kompozitnog materijala treba postaviti u debljini manjoj od 2 mm, a optimalno vrijeme polimerizacije iznosi 40 sekundi (premda je za polimerizaciju novijih kompozitnih materijala dovoljno i 20 sekundi).

Celuloidne kapice

Za restauraciju možemo koristiti celuloidne kapice. Celuloidne kapice u uporabu dolaze u više različitih veličina i oblika odgovarajućeg zuba koje služe kao matrica za izradu ispuna. Pravilnim odabirom i adaptacijom kapice može se postići zadovoljavajući estetski izgled i smanjiti naknadna obrada gotove nadogradnje. Postupak izrade je sljedeći. U prethodno adaptiranu celuloidnu kapicu nanose se adekvatne boje. Posebno se nanose boja za caklinu i incizalni rub, a posebno dentinska boja, nakon čega slijedi adaptacija celuloidne kapice napunjene kompozitom i polimerizacija. Poželjno je na oralnoj strani probušiti rupu kako bi se izbjeglo stvaranje mjehurića zraka i omogućio izlazak viška materijala. Nedostatak ove tehnike je to što zahtjeva dugo vremena za adaptaciju kapice, te je unatoč svim našim naporima nemoguće sve rubove idealno adaptirati kao i uporabiti idealnu količinu kompozitnog materijala u kapići. Često je potrebno, u završnoj obradi, ukloniti višak materijala i oblikovati neravne dijelove (1,9).

Celuloidna matrica i interdentalni klin

Češće se koristi jednostavnija tehnika pomoću celuloidne matrice. Nakon obrade caklinskih rubova, postavlja se celuloidna matrica između zuba na kojem radimo restauraciju i susjednog zuba. Stripsu učvrstimo interdentalnim kolčićem čime osiguravamo cervikalni dio preparacije. Zatim slijedi jetkanje,

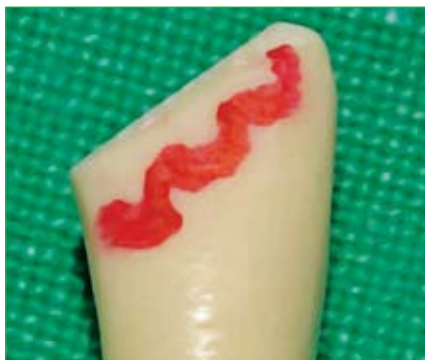postavljanje adhezijskog sustava (ako je potrebno, prethodno se stavlja tanki sloj podloge za zaštitu pulpe). Pri postavljanju kompozitnog materijala prvo oblikujemo dentinsku jezgru, a nakon toga na vestibularnu stjenku postavljamo caklinsku boju. Laganim potezanjem matrice oblikujemo marginalni rub (kompozit se zalijepi za matricu i kreće se s njom). Tada, po potrebi, oralno dodamo još kompozitnog materijala te omotamo matricu oko palatinalne odnosno lingvalne stjenke. Kompozitni materijal polimeriziramo kroz matricu te nakon skidanja matrice obradimo ispun.

Slojevita tehnika uz pomoć silikonskog ključa

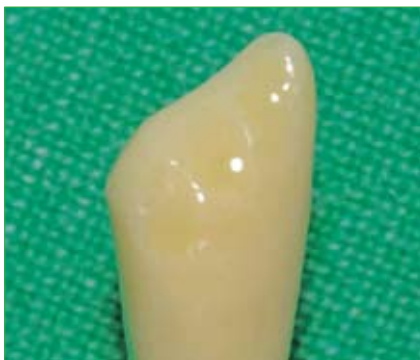Slojevita tehnika pomoću silikonskog ključa je metoda izbora kod opsežnih restauracija. Prvo se na početku terapije uzme situacijski otisak. Izradi se model od supertvrđog gipsa te se na modelu pomoću voska napravi željeni oblik zuba. Potom se s palatinalne strane na krunu zuba stavi silikonska masa za uzimanje otiska. Nakon što se stvrdne masa silikonski ključ se izreže tako da se može bez problema postaviti na zubni niz u ustima i kod postavljenog koferdama. Tako postavljen silikonski ključ predstavlja matricu pomoću koje se može izraditi ispun. Postupak postavljanja i slojevanja kompozitnog materijala je identičan postavljanju kompozitnog materijala kod prije opisane „Finger Tip Technique“ (9).

Izolacija susjednog zuba glicerinom i izrada ispuna bez matrice

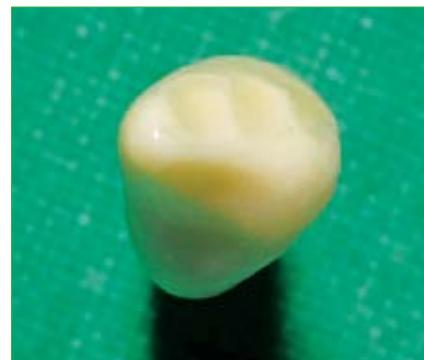Opisat ćemo još jednu tehniku izrade ispuna u frontalnom području kod koje se susjedni zub samo izolira glicerinom i tako spriječava lijepljenje kompozitnog materijala za izolirani zub. Ova tehnika podrazumjeva nekorištenje matrice, jer i malim graškama u postavljanju matrice uzrokuje neadekvatan kontakt, nepravilni anatomske oblike te površinske defekte. Korištenjem ove tehnike osigurava nam se kontrola cijele preparacije, dok su njeni nedostaci složenost izrade te potreba za velikim iskustvom terapeuta. Postupak izrade je sljedeći. Nakon zakašavanja caklinskih rubova i postav-



Slika 7. Vestibularni pogled na vodootporni markerom obilježeni valoviti rub preparacije.



Slika 8. Vestibularni pogled na valovito zakošenu vestibularnu caklinu.



Slika 9. Okluzalni pogled na preparaciju s valovito zakošenom vestibularnom caklinom.

Ijanja adhezijskog sustava susjedni zub se izolira glicerinom pomoću nenavoštene zubne svile. Kod postavljanja kompozitnog materijala prvo se izrađuje dentinska jezgra koristeći opakniji materijal. Slojevi koje postavljamo trebaju biti što manji. Svaki sloj polimeriziramo 10 sekundi tako da svaki slijedeći ima čvrstu podlogu, a i time olakšavamo izradu ispuna. U ovoj fazi možemo pogriješiti na način da napravimo preveliku dentinsku jezgru, te je potrebno obratiti pažnju na dimenzije. Nakon pravilno oblikovane dentinske jezgre postavlja se caklinski sloj koji se oblikuje, a prije završne polimerizacije se kistom aplicira tanak sloj inhibitora kisika (premaz koji će spriječiti inhibiciju polimerizacije kisikom) te se polimerizira 60 sekundi. Tada slijedi završna obrada i poliranje. Lingvalna stjenka se oblikuje koristeći plamičasto svrdlo bez vode s laganim dodirima strogo pazeći na zagrijavanje zuba. Obrada bez vode nam omogućuje bolju vizualnu kontrolu što pridonosi boljoj estetici (11).

Lijepljenje fragmenta zuba

Kod trauma je moguće zalijepiti frakturirani fragment ukoliko nije prošlo puno vremena od traume (oko 1 sat), a ako držimo fragment u vlažnom mediju i tako ga štitimo od dehidracije možemo ga zalijepiti i kasnije. Rekonstrukcija se vrši tako da se jetka frakturirana ploha fragmenta i zuba, nakon čeka se aplicira adheziv na oba dijela te se između zuba i fragmenta postavi sloj kompozita u svrhu lijepljenja i prikriivanja frakture. Kompozit se polimerizira i obrađuje. Korištenjem ove tehnike se postižu odlični estetski rezultati.

Finalna obrada ispuna

Nakon što uskladimo okluziju i uvjerimo se da nema preranih kontakata i interferencija u kliznim kretnjama (posebnu pažnju kod IV.razreda obratiti na protruzijske kretnje), potrebno je ispun fino obraditi dijamentnim finirerima (obavezno korištenje vode za hlađenje), abrazivnim diskovima za kolječnik (bez vode za hlađenje), te gumicama različitih finoća (od grubljih prema finijim uz obavezno korištenje vode za hlađenje). Ne smijemo zaboraviti interdentalnu obradu metalnim ili plastičnim abrazivnim stripsama, pri čemu je poliranje potrebno napraviti na način da kontaktna točka ostane netaknuta. Abrazivne trake su također dostupne u različitim graduacijama. Slijedi poliranje četkicom i abrazivnom pastom. Cilj fine obrade ispuna je postići što glađu površinu i sjaj. Visoki sjaj površina je vezan uz glatkoću površine. Kod kompozitnih smola, površinski sjaj opada s povećanjem hrupavost površine, a razlike u sjaju između više restauracija ili restauracije i zuba mogu se lako zapaziti čak i kad se boje podudaraju (6).

Nakon što smo finalno obradili ispun i u potpunosti smo zadovoljni rezultatom, pred nama je oduševljen pacijent. ☺

Zahvaljemo se doktoru Ivanu Zajcu koji je pomogao u izradi ovoga teksta“.

LITERATURA

1. **Šutalo, J. i sur.** Patologija i terapija tvrdih zubnih tkiva. Zagreb: Naklada Zadro; 1994.
2. **Edwina A. M. Kidd, et al.** Pickard's Manual of Operative Dentistry, Eighth edition. Oxford: Oxford University Press; 2003.
3. **Andreasen J.O., Andreasen F.M. Bakkland, J.K. Flores M.T.** Traumatic dental injuries: A Manual. Oxford, Carlton, Ames: Blackwell Publishing Ltd.;2003.
4. **Roberts HW, Hermes CB, Charlton DG.** The use of resin composite pins to improve retention of Class IV resin composite restorations. Operative Dentistry. 2000; Jul-Aug;25(4):270-3.
5. **Muhlbauer JA, Dunn WJ, Roberts HW, Murchison DF.** The effect of resin composite pins on the retention of class IV restorations. Operative Dentistry. 2002; May-Jun;27(3):284-8.
6. **Harry F. Albers.** Tooth-colored restoratives: Principles and Technoques. Hamilton, London: BC Decker Inc.;2002.
7. **Eid H, White GE.** Class IV preparations for fractured anterior teeth restored with composite resin restorations. Journal of Clinical Pediatric Dentistry.Spring; 27(3):201-11.
8. **Gandhi K., Nandlal B.** Effect of enamel preparations on fracture resistance of composite resin buildup of fractures involving dentine in anterior bovine teeth: An in vitro study. Journal of Indian Society of Pedodontics and Preventive Dentistry. 2006; Jun;24(2):69-75.
9. **Lenhard M.** Estetski ispuni s kompozitom u području prednjih zubi. Quintessence International. 2005; Jan, Feb;9-25.