

Endodontska kirurgija

APIKOTOMIJA, TEHNIKE IZRADA RETROGRADNOG KAVITETA I MATERIJALI ZA RETROGRADNE ISPUNE

Josip Škaričić¹

Jurica Matijević, dr.dent.med.², doc.dr.sc. Zoran Karlović²

Ivana Medvedec, dr.dent.med.³

[1] student 4. godine

[2] Zavod za endodonciju i restaurativnu stomatologiju, Stomatološki fakultet Sveučilišta u Zagrebu

[3] asistentica na Stomatološkom studiju Medicinskog fakulteta Sveučilišta u Splitu

Apikotomija

Apikotomija (apicoectomy) je kirurško odstranjivanje apikalnog dijela korijena zuba, zajedno sa svim patološki promijenjenim tkivom. Akcesorni korijenski kanali i dodatni apikalni otvori, koji mogu biti uzrokom neuspjeha endodontske terapije, se također otklanjaju ovim zahvatom (1) (slika 1). Apikotomijom se najviše može odstraniti apikalna trećina korijena da se ne poremeti stabilnost zuba. U protivnom može doći do rasklimavanja i gubitka zuba.

Kirurška resekcija korijena kao dio endodontske terapije u pravilnoj indikaciji može očuvati zub i pripadajuće supstrukture ukoliko su prisutne (nadogradnja, krunica, most). Indikacije za apikotomiju su relativne i postavljaju se na temelju anamneze, detaljnog kliničkog pregleda i radiološkog nalaza (2). Indikacije i kontraindikacije endodontske kirurgije prikazane su u tablici 1.

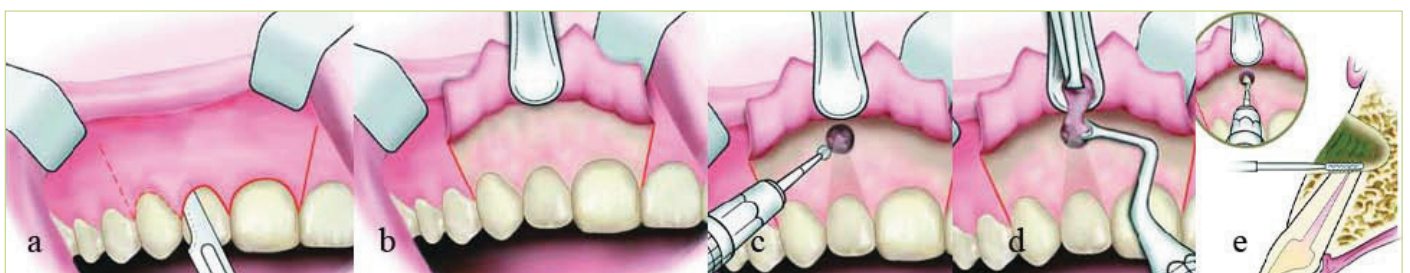
Kirurški postupak zahvata

Apikotomija se izvodi pod provodnom ili pleksus anestezijom. U donjoj čeljusti se primjenjuje anestezija na n. alveolaris inferior s dodatnom infiltracijskom ane-

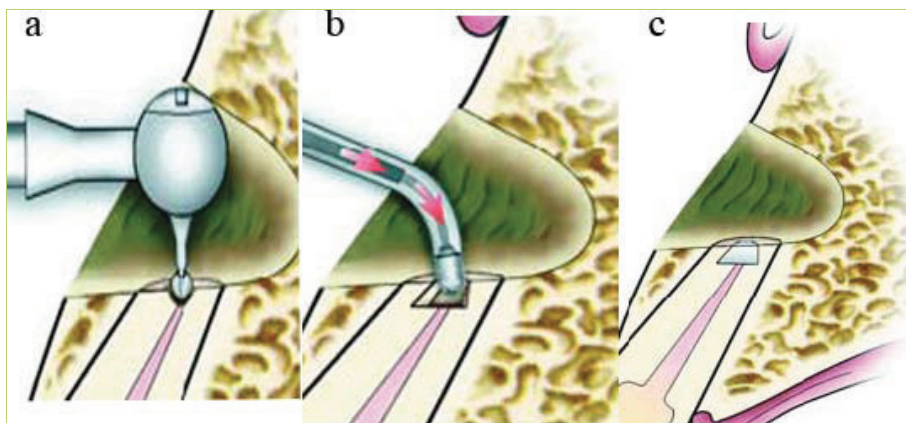
stezijom u vestibulum zbog postizanja vazokonstrikcije (osobito u prednjoj regiji). U gornjoj su čeljusti infiltracijska i blok anestezija učinkovite s time da je potreban veći volumen anestetika da se anestezira

Tablica 1. Indikacije i kontraindikacije za endodontsku kirurgiju (preuzeto i obrađeno iz 4)

Indikacije za endodontsku kirurgiju	Kontraindikacije za endodontsku kirurgiju
morfološke anomalije korijenskog kanala	mogućnost konvencionalnog endodontskog liječenja
opstrukcije korijenskog kanala	ugroženost anatomskih struktura (blizina maksilarnog sinusa, blizina živčanih snopova)
slomljeni dio endodontskog instrumenta u kanalu	nemogućnost pristupa i loša vidljivost
fausse route u apikalnoj trećini korijena	nepovoljan omjer kliničke krune i korijena
frakture apikalne trećine korijena	sustavne komplikacije
prepunjenje korijenskog kanala	
protetski razlozi	
radikularna cista	
fokalna infekcija	
resorpcija korijena zuba	



Slika 1. Postupak apikotomije. (a) Incizija; (b) Podizanje režnja; (c) Otvaranje vestibularnog kortikalisa; (d) Uklanjanje granulacija; (e) Resekcija apikalnog dijela korijena (preuzeto i obrađeno iz 1)



Slika 2. Postupak izrade retrogradnog kaviteta i ispuna. (a) Izrada retrogradnog kaviteta; (b) Unošenje restaurativnog materijala u kavit; (c) Gotov retrogradni ispun (preuzeto i obrađeno iz 1)

kirurško radno polje (3).

Standardni postupak apikotomije uključuje sljedeće korake (slika 1 i 2):

1. podizanje režnja
2. lokalizacija apeksa zuba, ekspaniranje periapikalnog područja i uklanjanje patološkog tkiva
3. resekcija apeksa zuba
4. retrogradno punjenje (ukoliko je potrebno)
5. čišćenje i šivanje rane

Oblik režnja ovisi o položaju zuba, prisutnosti paradontnih džepova, prisutnosti protetske restauracije te veličini periapikalne lezije. Četiri režnja koji se najčešće koriste za apikotomiju se semilunarni, trapezoidalni, trokutasti i submarginalni (Luebke-Ochsenbein) (slika 3). Semilunarni režanj je indiciran kod zahvata ograničene veličine i obično se koristi za prednje gornje zube, gdje se apikotomija najčešće i izvodi.

Nakon podizanja režnja lokalizira se i ekspozira apeks. Kada periapikalna lezija perforira bukalnu kost, lokalizacija i ekspozicija vrška korijena nakon uklanjanja patološki promijenjenih tkiva ne predstavlja problem. Međutim, kada je bukalna kost intaktna, apeks se locira uz pomoć rendgenske snimke. Na snimci se duljina kanala odredi sterilnim endodontskim instrumentom ili endodontskom mjerkom. Izmjerena duljina se prenese na kirurško polje te se utvrdi približno točna lokalizacija vrška korijena. Nakon toga se uklanja kost koja prekriva apeks zuba okruglim svrdlom uz mlaz sterilne fiziološke otopi-

ne čime se otvara koštani prozor i ekspozira apeks. Patološko tkivo i strana tijela ili materijal za punjenje se uklanjaju kiretom, nakon čega slijedi resekcija vrška.

Resekcija vrška korijena se izvodi malim fisurnim svrdlom i ne bi trebala biti viša od tri milimetra, jer bi to kompromitiralo statički omjer dužine kruna/korijen (slika 1 i 2). Sve do ranih devedesetih kut zakošenja nakon resekcije korijena od 45° predstavljao je svojevrsan standard (4). Razlozi zbog kojih se tako resecirao vršak korijena bili su bolja vidljivost i pristupačnost te lakša preparacija retrogradnih kaviteta i izradba retrogradnih ispuna. Danas se resekcija vrška korijena radi okomito na uzdužnu os korijena, jer rez koji nije okomit zahvaća previše bukalnog, a premalo lingvalnog (palatinalnog) dijela korijena ostavljajući mnogo lateralnih kanalića koji su potencijalni uzrok neuspjeha terapije. U slučajevima kada okomit rez nije moguć (npr. mezijalni korijen mandibularnog prvog kutnjaka), rabi se rez pod kutom od 10° koji je mnogo prihvatljiviji od reza pod kutom od 45° (5).

Tehnike izrade retrogradnog kaviteta

Kod izrade retrogradnih kaviteta nastoji se ispreparirati apikalni dio korijena s glatkom površinom bez pukotina u stjenici dentina. Idealna preparacija može se definirati kao kavitet I razreda, najmanje 3 mm dubok, kod kojeg paralelni zidovi prate tijek korijenskog kanala (4) (slika 4). Za vrijeme preparacije kaviteta, treba paziti na njegovu širinu koja mora biti na-

juža moguća (promjer nešto veći od širine korijenskog kanala), jer postoji rizik slabljenja vrška korijena i posljedične frakture za vrijeme kondenziranja ispuna.

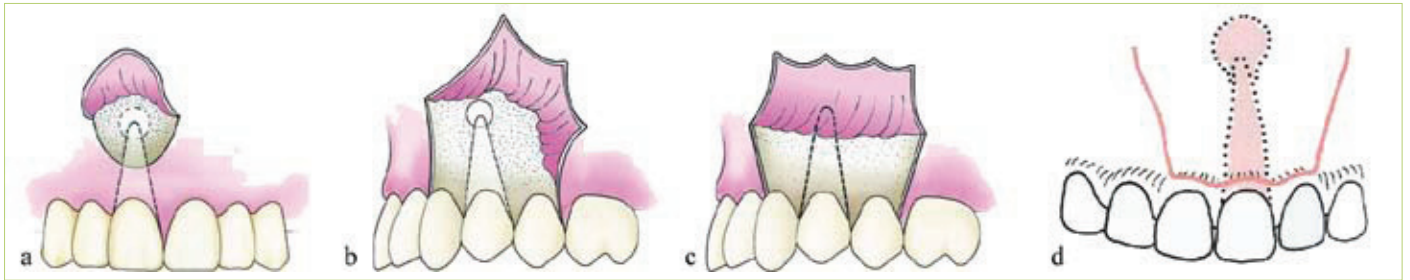Retrogradni kavitet se može ispreparirati korištenjem klasičnog ili mikro-kolječnika, zvučnih i ultrazvučnih instrumenata te laserom. Pri izradi retrogradnog kaviteta i ispuna rabe se različite hemostatske metode (mehaničke, termalne i kemijske) kojima se osigurava preglednost i suhoća operativnog polja (6).

Mikrokolječnik

Nakon apikotomije, eventualnog blagog zakošenja korijena i kiretiranja periapikalnog tkiva umetne se gaza impregnirana adrenalinom da bi se zaustavilo krvarenje u koštanu kriptu. Mikrokolječnikom s malim okruglim svrdlom preparira se otprilike 3 mm dubok kavitet s promjerom nešto većim od korijenskog kanala. Kavitet mora zahvatiti cijeli presjek korijenskog kanala i smjer mu se mora podudarati sa smjerom korijenskog kanala da ne bi došlo do perforacije palatinalne, odnosno lingvalne stjenke korijena. Također se kavitet može povećati u svojoj bazi obrnuto koničnim svrdlom čime se stvara podminirano mjesto za bolju retenciju retrogradnog ispuna. Ispreparirani kavitet se ispiru sterilnom fiziološkom otopinom i osuši, nakon čega se stavlja sterilna gaza u koštani defekti i oko apeksa zuba. Time se postiže izolacija prepariranog kaviteta na korijenu, tj. sprječava se upadanje materijala za ispun u okolna tkiva i kontaminacija krvlju. Nakon završetka preparacije i izolacije postavlja se jedan od materijala za retrogradno punjenje (1).

Zvučni instrumenti

Osim standardnim rotirajućim instrumentima, retrogradni kavitet se može izraditi pomoću vertikalno oscilirajućih KaVo SONIC retro nastavka (7) (slika 5). Dvostruko savijeni nastavak i pripadajući instrument za retrogradno punjenje kanala svojim minimalnim dimenzijama prilagođeni su za obradu retrogradnog kaviteta. Maksimalno čuvaju zdravo koštano tkivo, jer otvor u kosti može biti minimalnih dimenzija budući da je radni dio nastavka veoma malen, gracilno oblikovan i eliptičan što znači da su sve rav-



Slika 3. Prikaz najčešće korištenih režnjeva u endodontskoj kirurgiji. (a) Semilunarni režanj; (b) Trokutasti režanj; (c) Trapezoidalni režanj; (d) Luebke-Ochsenbein (preuzeto i obrađeno iz 1)

nine istovremeno aktivne i podjednako odstranjuju tvrda zubna tkiva. Nakon što se prikaže vrh korijena, slijedi resekcija cilindričnim svrdlom pod pravim kutom. Granulacijsko tkivo se ukloni i osigura se suho radno područje korijenskog kanala. Slijedi izrada retrogradnog kaviteta, pri čemu se ovisno o kvadrantu, korijenu i promjeru korijenskog kanala koristi odgovarajući instrument za rad. Prvo se radi s cilindričnim SONIC retro nastavkom najmanje veličine. Po potrebi se koristi veći nastavak, a dubina kaviteta mora biti minimalno 3 mm. U svrhu poboljšanja retencije kaviteta se može proširiti T-oblikovanim SONIC retro nastavkom. Kavitet se suši i puni materijalom koji se u kavitet unosi instrumentima koji dimenzijom odgovaraju SONIC retro nastavku te se dobro kondenzira.

Ultrazvučni instrumenti

Apikalna preparacija se danas sve češće izvodi ultrazvučnim instrumentima i nastavcima (slika 6). Pri radu s ultrazvučnim nastavcima postiže se lakša kontrola tijekom preparacije, omogućuje se manje zakošavanje korijena i podjednaka dubina preparacije (8). U literaturi se, navode i druge prednosti uporabe ultrazvučnih nastavaka poput olakšanog pristupa teško dostupnim mjestima, mogućnost resekcije korijena kroz manji koštani prozorčić, jednostavnije ispiranje te izrada preparacije čiji zidovi u potpunosti prate anatomske oblike korijenskog kanala. Današnji ultrazvučni instrumentarij izrađuje se od nikal-titanske legure. Nedostatak ultrazvučne metode je povećano nastajanje pukotina i odlomljivanje fragmenata korijena što može dovesti do pojačanog rubnog propuštanja ili loma reseciranog

apikalnog dijela (4). Nakon apikalne preparacije slijedi sušenje kanala i retrogradno punjenje.

Laser

Poslije otkrića lasera njegova se uporaba u oralnoj i maksilofacijalnoj kirurgiji postupno povećavala. Fizikalna svojstva ranijih lasera nisu dopuštala širu uporabu na tkivima zbog karbonifikacije i termalnih ozljeda tkiva. Otkrićem Er:YAG lasera valne duljine 2,94 μm koji ima oko deset puta veću apsorpciju u vodi od CO_2 lasera, otvorile su se nove mogućnosti u kirurgiji tvrdih tkiva. Rezanje tkiva poput kosti ili zuba uz vođeno hlađenje, postalo je moguće bez termičkih oštećenja. Također je utvrđeno da nakon uporabe Er:YAG lasera nema zaostatnog sloja ili debrisa na apikotomiranim korijenskim površinama (9). Odsustvo vibracija, manja mogućnost kontaminacije kirurškog polja zbog nekontaktnog postupka, smanjen rizik od ozljede okolnog tkiva samo su neke prednosti lasera nad klasičnim postupkom. Preparacija laserom ima i svoje nedostatke. Gubitak orijentacije zbog nekontaktnog učinka rezanja tkiva, nužnost češće kontrole smjera i dubine kaviteta su neki od njih. Do danas je Er:YAG jedini laser odobren od FDA (Food and Drug Administration) za preparaciju kaviteta (9,10).

Materijali za retrogradno punjenje korijenskih kanala (tablica 2)

Stakleno-ionomerni cementi (Ketac Silver)

Staklenoionomerni cementi su se počeli primjenjivati za retrogradno punjenje korijenskih kanala zbog kemijske sposobnosti vezivanja za dentin. Dodatne prednosti su

im biokompatibilnost te niska toksičnost i iritacija tkiva. Međutim, ukoliko se staklenoionomerni cement nađe u vlažnom (ili krvavom) okruženju tokom inicijalne faze vezivanja, dolazi do slabljenja adhezije na dentin, a sam se proces vezivanja dodatno ubrza. Nedostatak je i nedovoljna radioopaknost te inicijalna citotoksičnost (4,11). Srebrom ojačani stakleni ionomeri su pokazali jako dobro brtvljenje kod retrogradnih kaviteta (4).

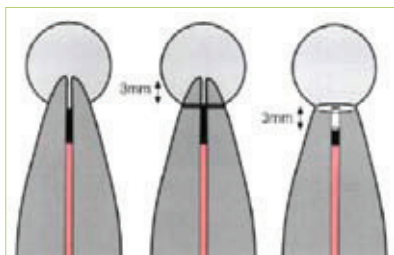
ZOE (cink oksid eugenol) cementi

a) IRM-cement

IRM-cement (Intermediate Restorative Material) je cink-oksidi eugenol cement pojačan polimetil-metakrilatom – smolom koja smanjuje topljivost materijala i povećava čvrstoću. IRM cementu je dodan hidroksilapatit, koji zbog svoje biokompatibilnosti povećava biokompatibilnost samog cementa, te još i povećava brtvljenje (u odnosu na amalgam, međutim ne i na klasični IRM). Nedostatak navedenog dodatka je to što hidroksilapatit dovodi do dezintegracije materijala, što otvara put iritansima iz korijenskog kanala u periapikalno tkivo. Još jedan nedostatak IRM-a je taj što u vlažnom mediju nema sposobnost svezivanja među slojevima materijala, te ga se u kavitet mora unijeti u jednom komadu i vrlo brzo kondenzirati (4, 12).

b) Super EBA

Super EBA (engl. Super Ethoxybenzoic Acid) je cink-oksidi eugenol cement pojačan aluminij-oksidiom s dodatkom ortobenzoične kiseline koja omogućava da se smanji udio eugenola u materijalu čineći ga manje agresivnim prema tkivu. Ima neutralan pH, nisku topljivost i radioopaknost. Prednost Super EBA spram



Slika 4. Princip izrade retrogradnog kaviteta (preuzeto i obrađeno iz Wray D., Lee D., Clark A., Stenhouse D. Textbook of General and Oral Surgery. 1st ed. Edinburgh: Churchill Livingstone; 2003)

IRM je u tome da EBA ima sposobnost vezivanja u vlažnom mediju te se može unositi u slojevima. Glavni nedostatak je vrlo brzo stvrdnjavanje te izostanak adhezije na dentin. Adhezija se može postići kondicioniranjem dentina poliakrilnom kiselinom (13).

Kompozitne smole (Poli HEMA)

Premda su se u meta analizi in vitro istraživanja pokazali kao sredstvo kojim se postiže najbolje brtvljenje u odnosu na sve ostale materijale, uslijed potrebe za apsolutnom kontrolom vlažnosti kaviteta i složenosti tehnike primjene, kompozitni materijali nisu sredstvo izbora u endodontskoj kirurgiji (14). Problem predstavlja i biokompatibilnost kompozitnih materijala s obzirom da postoje dokazi o njihovoj citotoksičnosti (15).

MTA (Mineral Trioxide Aggregate)

MTA je materijal čiji se prah sastoji od finih hidrofilnih čestica trikalcij-silikata, trikalcij-aluminija, trikalcij-oksida i silikat oksida. Tekući dio je redestilirana voda. Tijekom stvrdnjavanja otpušta kalcij hidroksid i povišuje pH djelujući formativno na periradikularna tkiva. Naime, pri dodiru s periradikularnim tkivom, unatoč inicijalnoj upalnoj reakciji (najvjerojatnije zbog visokog pH), već tijekom prvog tjedna nakon postavljanja inducira stvaranje fibroznog vezivnog tkiva, cementa, pa čak i parodontnog ligamenta. Svojstvo regeneracije i stvaranja novoga cementa jedinstveno je upravo za MTA. Nedostatak mu je dugo vrijeme stvrdnjavanja (do nekoliko sati) što otežava njegovu primjenu tijekom endodontsko-kirurškog zahvata. Također,

manipulacija samim materijalom je vrlo nezgodna, te se koriste posebno konstruirani nosači za MTA (slično pištoljima za amalgam). MTA je najmanje toksičan od svih materijala za retrogradno punjenje, izvrsne je biokompatibilnosti, hidrofilan je i radioopak. Zbog svojih dobrih svojstava u samom je vrhu pri odabiru materijala za retrogradno punjenje kaviteta (15, 16).

Amalgam

Amalgam je najduže rabljeni materijal za retrogradno punjenje korijenskih kanala, te je uz sve svoje nedostatke i brojne novije i kvalitetnije materijale još uvijek zastupljen u endodontskoj kirurgiji. Prednosti srebrnog amalgama su: dostupnost, jednostavnost rukovanja, radioopaknost te podnošljivost od strane mekih tkiva. Rubno popuštanje, kao jedno od najznačajnijih nedostataka amalgama uzrokovano je nemogućnošću vezanja amalgama za dentin. Može se smanjiti korištenjem kavitetnih lakova. Ostali nedostaci amalgama su: dimenzijska nestabilnost, sporo stvrdnjavanje, rubno propuštanje, korozija, kontaminacija živom i kositrom, potreba za podminiranjem kaviteta te bojanje tvrdih i mekih tkiva. Zbog brojnih nedostataka danas se amalgam sve manje koristi kao materijal za retrogradno punjenje korijenskih kanala (12, 17).

Nakon postavljanja materijala za retrogradni ispun, koštani defekt se provjerava da ne bi zaostali komadići materijala, režanj se reponira i postavljaju se šavovi (1). Pacijentu se daju usmene i pisane upute za postoperativni period koje obuhvaćaju upute za pravilno održavanje oralne higijene, preporučuju se analgetici za eventualnu bol te se pacijenta naruči na skidanje šavova. Ukoliko je moguće, šavovi se skidaju već nakon 48 sati (4).

Eksperimentalne tehnike

Osim klasične apikotomije i izrade retrogradnog kaviteta, istražuje se uspješnost sustava koji se temelje na preparaciji apikalnog dijela korijena pomoću ultrazvučnih nastavaka u obliku kapice, te postavljanje krunice od titana koja oblikom i veličinom odgovara nastavku za preparaciju. Cementiranjem ovakvog nadomjestka staklenim ionomerom postiglo bi se brtvljenje i apeksa i lateralnih i akcesornih

kanalića te očuvanje odnosa klinička krunica – korijen (18). **S**

LITERATURA

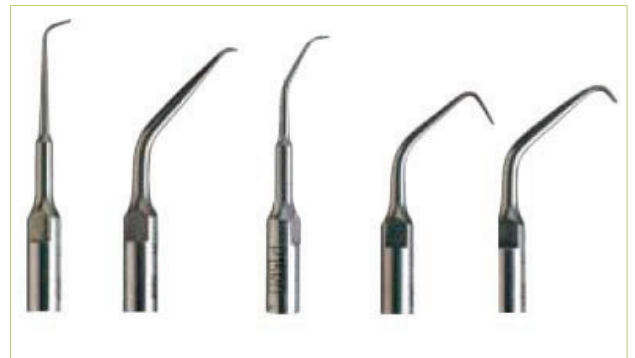1. **Fregiskos D.** Oral Surgery: Apicoectomy. Berlin: Springer; 2007.
2. **Rubinstein R., Torabinejad M.** Contemporary endodontic surgery. CDA Journal 2004; 32(6):485-92
3. **Walton RE, Torabinejad M.** Principles and practice of endodontics, Philadelphia: WB Saunders, 2008.
4. **Cohen S, Burns RC.** Pathway of the pulp: Apicoectomy. 8th ed. St.Louis: CV Mosby; 2002.683-725
5. **William T.J.** Color atlas of endodontics. Philadelphia, London, New York: Saunders. 2002.
6. **Sureshchandra B, Saquib I.** Blood-less operating field - an endodontist's enigma. Hemostasis in periradicular surgery - a review.
7. **Von Arxt, Kurt B, Ilgenstein B, Hradt N.** Wurzelspitzenresektion retrograde Wurzelfüllung: Erste Erfahrungen und Ergebnisse mit einem neuen Instrumentarium für die retrograde Präparation. Endodontie. 1997 Jan; 27-40.
8. **McDonald N.J., Hovland E.J.** Surgical endodontic. In: Walton R. E., Torabinejad M. Principles and practice of endodontics. 1996(2),24p;401-21

Tablica 2. Materijali za retrogradne ispune (* = ne preporučuju se više na temelju literature) (preuzeto i obrađeno iz 4)

Materijal
Amalgam*
Gutaperka*
Zlatni listići*
Vijci od titana*
Stakleno ionomerni cementi
Ketac silver
Cink oksid eugenol cementi
Cavit*
Kompozitne smole
Polikarboksilatni cement*
Poli HEMA
Koštani cementi
IRM
Super EBA
Mineral trioksid agregat (MTA)



Slika 5. Kavovi SonicFlex Retro nastavci
(preuzeto s: <http://www.kavo.com>)



Slika 6. Ultrazvučni nastavci za endodontsku kirurgiju (preuzeto i obrađeno s: <http://www.jmoritusa.com/>)

9. **Karlović Z.** Usporedba ER - YAG lasera s ultrazvukom pri izradbi retrogradnih kaviteta. [Disertacija]. Zagreb: Stomatološki fakultet Sveučilišta u Zagrebu; 2002.
10. **Grgurević L.** Er:YAG laser u izradi retrogradnih kaviteta [Diplomski rad] Zagreb: Stomatološki fakultet Sveučilišta u Zagrebu; 2006.
11. **De Bruyne M.A.A., de Moor R.J.G.** The use of glass ionomer cements in both conventional and surgical endodontics. Review. Int Endod J. 2004.
12. **Tronstad L.** Clinical Endodontics. 2nd edition. Stuttgart, New York: Thieme. 2003.
13. **Miletić I, Anić I, Azinović Z, Karlović Z.** Brtvljenje materijala za retrogradno punjenje korekcijskih kanala. Acta Stom Croat. 1998;32: 295-9.
14. **Theodosopoulou JN, Niederman R.** A systematic review of in vitro retrograde obturation materials. J Endod. 2005 May; 31(5):341-9.
15. **Bodrumlu E.** Biocompatibility of retrograde root filling materials: A review. Aust Endod J. 2008 Apr; 34(1):30-5.
16. **Schmitt D, Lee J, Bogen G.** Multifaced use of ProRoot MTA root canal repair material. Pediatr Dent. 2001; 23(4):362-30.