

Traume zuba u dječjoj populaciji

Kristina Černi¹

Prof.dr.sc. Ivana Čuković-Bagić²

[1] studentica 5. godine

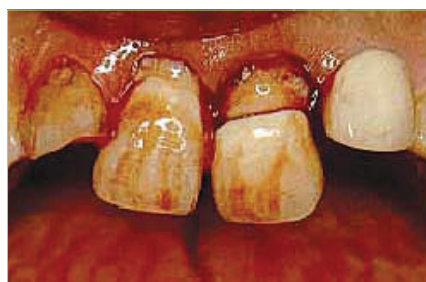[2] Zavod za dječju i preventivnu stomatologiju, Stomatološki fakultet Sveučilišta u Zagrebu

Većina trauma zuba događa se u dječjoj dobi. Najviša incidencija trauma mliječne denticije prisutna je kod 2- i 3-godišnjaka, budući da se u toj dobi razvija motorička koordinacija, djeca se počinju samostalno kretati i padovi su česti (1). Visoka incidencija trauma u trajnoj denticiji prisutna je češće kod dječaka u dobi od 9-10 godina, zbog učestalijih fizičkih aktivnosti. Za razliku od dječaka, djevojčice su otprilike u pola manje izložene traumatskim ozljedama zubi. Trauma zuba, kao i čitavog orofacijalnog područja, može biti posljedica padova, ozljeđa u prometu, ozljeđa prilikom bavljenja sportom, ali i uslijed fizičkog zlostavljanja djeteta, na što treba obratiti posebnu pozornost. Kako bi se pacijentu pravovremeno pružila odgovarajuća stomatološka skrb, potrebno je pobliže se upoznati s vrstama traumatskih oštećenja i načinom njihovog liječenja.

Pregled i dijagnoza

U svrhu postavljanja točne dijagnoze traume zuba i/ili ozljeđe okolnih struktura orofacijalnog područja, potrebno je napraviti detaljan pregled traumatiziranog pacijenta te zabilježiti sve relevantne podatke u standardizirani traumatski karton.

Anamneza, klinički pregled i rendgenska analiza osnova su za točnu procjenu traumatskog oštećenja (slika 1, 2, 3, 4)



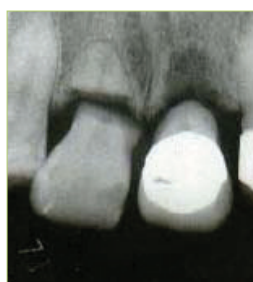Slika 1. Klinički prikaz traume gornjih centralnih inciziva (preuzeto iz 2)

(2). Od iznimne je važnosti pregled izvesti stručno i temeljito te saznati sve informacije koje bi nam mogle biti korisne u postavljanju dijagnoze i planiranju liječenja. Ako ustanovimo da je opće stanje djeteta narušeno ili je dijete vrlo malo pa se anamnestički podaci od njega ne mogu dobiti, roditelju treba postaviti pitanja kada, gdje i na koji način je došlo do traume. Te činjenice bit će od iznimne važnosti za planiranje liječenja (3).

Klinički pregled

Klinički pregled obuhvaća ekstraoralni i intraoralni pregled. Pri ekstraoralnom pregledu valja obratiti pozornost na oticanje, kontuzije ili laceracije lica i usana. Intraoralni pregled sastoji se od inspekcije i palpacije orofacijalnih struktura te od ispitivanja vitaliteta traumatiziranih zubi.

Prvo treba utvrditi postoje li laceracije mekih tkiva ili hemoragija sluznice. Ukoliko je prisutno krvarenje ili kontaminacija, potrebno je očistiti ozlijeđeno područje te ponovno pregledati sluznicu. Nakon toga valja provjeriti nedostaju li zubi, jesu li dislocirani i pomični, jesu li frakturirani i na kojim dijelovima te je li prisutna bol na perkusiju ili pak spontana bol (2). Stupanj mobilnosti procjenjuje se u horizontalnom i vertikalnom smjeru, imajući na umu da mliječni zubi, u tijeku resorpcije



Slika 2. Rendgenogram - vidljiva fraktura krune, fraktura korijena i ekstruzija (preuzeto iz 2)

korjenova, kao i mladi trajni zubi imaju naglašenu fiziološku mobilnost. Osjetljivost na perkusiju pokazatelj je oštećenja parodontnog ligamenta (3). Visoki metalni ton upućuje na to da je ozlijeđeni zub ankiloziran. Ispitivanje vitaliteta potrebno je izvesti uvijek kada postoji sumnja na promjenu ili gubitak vitaliteta pulpe.

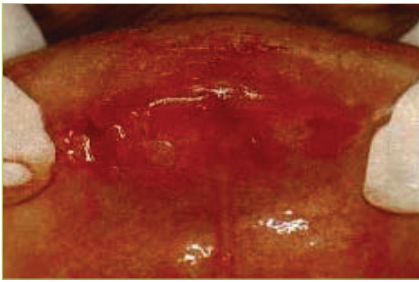
Rendgenski pregled

Rendgenski pregled je obavezan kako bismo utvrdili postoje li frakture i malpozicije zubi te frakture potpornih struktura. U slučaju trauma mliječnih zuba na rendgenogramu moguće je vidjeti njihov odnos prema trajnim nasljednicima, što je od iznimne važnosti kod planiranja liječenja.

Rendgenski pregled mliječne denticije otežan je kod djece, osobito one mlađe od 2 godine, zbog manjka kooperativnosti. No, uz pomoć roditelja i korištenjem držača filma moguće je dobiti zadovoljavajuću rendgensku snimku traumatiziranog područja (3).

Kod trajne denticije preporuka za rendgensku dijagnostiku prema Andreasenu i sur. (1) uključuje jednu okluzalnu snimku i tri periapeksne snimke sa simetralom kuta traumatiziranog područja, što će nam osigurati dovoljno informacija o opsegu traume. Okluzalna eksploracija traumatiziranog prednjeg područja dat će vrlo dobar prikaz većine lateralnih luksacija, fraktura korijena u apeksnoj i srednjoj trećini te frakture alveole, dok se periapeksnom snimkom mogu vidjeti frakture korijena u cerviksnoj trećini i ostali pomaci zubi.

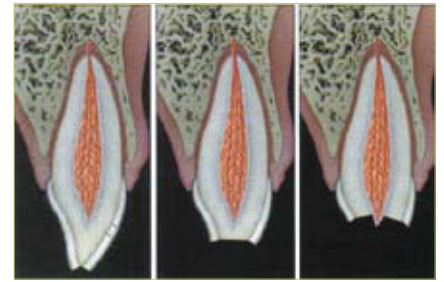
U slučaju penetrirajućih ozljeđa usana potrebno je napraviti rendgenogram mekih tkiva na način da se film postavi između usana i zubnih lukova uz 25% uobičajene ekspozicije. Takve snimke će nam pomoći u dijagnosticiranju fragmenata zuba



Slika 3. Strano tijelo u laceriranom području gornje usnice (preuzeto iz 2)



Slika 4. Rendgenogram gornje usnice - prisutnost frakturiranog segmenta zuba (preuzeto iz 2)



Slika 5. Ozljede tvrdih zubnih tkiva i pulpe: fraktura cakline (lijevo), fraktura cakline i dentina (sredina), komplicirane frakture krune (desno). (preuzeto iz 1)

ili drugih stranih tijela prisutnih u mekim tkivima traumatiziranog područja (3).

Vrste traumatskih ozljeda zuba

Svaku traumu orofacijalnog područja smatramo hitnim stanjem, no ovisno o vrsti traume one mogu imati različit tijek i ishod liječenja. Postupci liječenja trauma mlječnih zuba uglavnom odgovaraju postupcima liječenja traumatskih ozljeda trajnih zuba. Međutim, postoje slučajevi kada je jedina metoda izbora hitna ekstrakcija mlječnog zuba, a to je, primjerice, kod intruzije mlječnog zuba izravno u folikul trajnog zuba (4, 5, 6). Traumatske ozljede zuba klasificiraju se prema različitim kriterijima, a većina ih se temelji na etiologiji, anatomiji (zahvaćenosti pojedinih dijelova zuba), mogućnostima liječenja i pristupu, te na patologiji zuba nakon traume (4).

Klasifikacija ozljeda prema Andreasenu

Klasifikacija Andreasena (1, 7) je cjelovita i temelji se na sustavu prihvaćenom od Svjetske zdravstvene organizacije (WHO) i osim ozljeda zuba obuhvaća i ozljede potpornih struktura zuba i mekih tkiva usne šupljine uz napatuk o liječenju.

Ozljede tvrdih zubnih tkiva i pulpe

INFRAKCIJA CAKLINE (slika 5)

Nepotpuna fraktura cakline bez gubitka zubne supstance.

Liječenje

Nije potrebno.

FRAKTURA CAKLINE (slika 5)

Postoji minimalni gubitak zubne supstance.

Liječenje

Restauracija je moguća kompozitnim materijalima.

FRAKTURA CAKLINE I DENTINA (slika 5)

Fraktura s gubitkom zubnog tkiva ograničenim na caklinu i dentin, bez zahvaćene pulpe.

Liječenje

1. Frakturirani zub može se privremeno zatvoriti kompozitnim zavojem.
2. U slučaju da postoji sačuvan frakturirani fragment moguće je fiksiranje upotrebom dentinskih adheziva i kompozitnih smola. Pritom treba paziti da frakturirani fragment ne dehidrira, što se postiže pohranom fragmenta u vlažnom mediju.
3. Definitivna kompozitna nadogradnja krune je metoda izbora ukoliko frakturirani fragment nije nađen ili je premali da bi se fiksirao.

KOMPLICIRANE FRAKTURE KRUNE (slika 5)

Fraktura zahvaća caklinu i dentin s ekspoziijom pulpe. Cilj zahvata je očuvanje vitalne neinficirane pulpe.

Liječenje

1. Direktno prekrivanje pulpe
2. Parcijalna vitalna pulpotomija po Cveku
3. Vitalna pulpotomija

Ozljede tvrdih zubnih tkiva, pulpe i alveolarnog nastavka

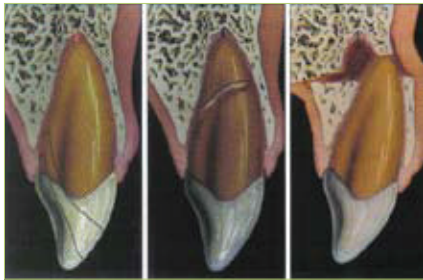
FRAKTURA KRUNE I KORIJENA (slika 6)

Fraktura koja uključuje caklinu, dentin i cement, s otvorenom pulpom ili bez nje. Fraktura može biti vertikalna, no češće je kosa te je smještena na polovici krune bukalno (ili cervikalnije) te se širi subgingivno u palatinalnom smjeru.

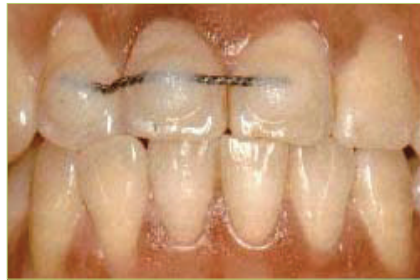Liječenje

1. Uklanjanje fragmenta - nakon što smo uklonili koronarni fragment, omogućeno je ponovno stvaranje gingivnog pričvrstka na ekspanirani dentin te je nakon nekoliko tjedana moguća restauracija zuba iznad ruba gingive.
2. Odstranjivanje fragmenta i kirurško prikazivanje subgingivne frakture - nakon odstranjenja koronarnog fragmenta slijedi gingivektomija i/ili osteotomija ako se fraktura širi ispod alveolarnog grebena. Nakon cijeljenja gingive zub se restaurira nadogradnjom i krunicom. Moguća komplikacija je akumulacija granulacijskog tkiva u gingivnom sulku na palatinalnoj strani te njegov labijalni pomak.
3. Uklanjanje fragmenta i ortodonska ekstruzija - na početku se koronarni fragment fiksira za susjedne zube, a endodonsko liječenje se može provesti pri sljedećim posjetima. Koronarni fragment se tada uklanja i zub ekstrudira. Provodi se labijalna gingivektomija te je zub spreman za restauraciju.
4. Uklanjanje fragmenta i kirurška ekstruzija - nakon uklanjanja koronarnog fragmenta, korijen se rasklima polugama i kliještima te se reponira u incizalnoj položaj kako bi se prikazala iznad ruba gingive cijela frakturna površina.

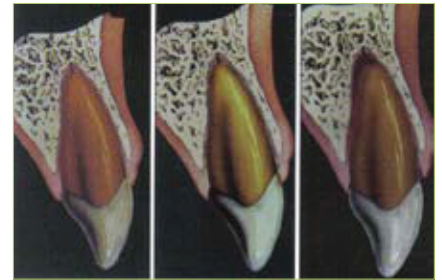Korijenski se fragment potom učvršćuje žičano-kompozitnim splintom. Pulpa se ekstrudira, i ulaz u korijenski kanal zatvara privremenim ispunom. Nakon što se zub učvrstio unutar alveole (4 tjedna), dovršava se endodonsko liječenje, a restauracija zuba je moguća nakon dodatnih 4-5 tjedana.



Slika 6. Ozljede tvrdih zubnih tkiva, pulpe i alveolarnog nastavka: fraktura krune i korijena (lijevo), fraktura korijena (sredina), fraktura alveolarnog nastavka (desno). (preuzeto iz 1)



Slika 7. Imobilizacija (splint) (preuzeto iz 2)



Slika 8. Ozljede parodontnih tkiva: komocija (lijevo), subluksacija (sredina), ekstruzijska luksacija (desno). (preuzeto iz 1)

FRAKTURA KORIJENA (slika 6)

Fraktura dentina i cementa sa zahvaćenom pulpom.

Liječenje

Reponiranje koronarnog fragmenta i imobilizacija u njegovom prvobitnom (anatomskom) položaju kako bi se omogućilo parodontno i pulpno cijeljenje.

FRAKTURA ALVEOLARNOG

NASTAVKA (slika 6)

Fraktura koja može, ali i ne mora uključiti alveolu. Klinički se očituje kao segment s jednim ili više zuba pomaknut aksijalno ili lateralno, koji često uzrokuje poremećaj okluzije.

Liječenje

Frakturirani fragment se reponira i imobilizira žičano-kompozitnim splintom (slika 7), koji se uklanja nakon 3-4 tjedna. Cijeljenje parodontnog ligamenta i pulpe prati se nakon 4, 8 i 26 tjedana te nakon godine dana.

Ozljede parodontnih tkiva

KOMOCIJA (slika 8)

Ozljeda potpornih struktura zuba bez abnormalne mobilnosti zuba i pomaka zuba, očituje se samo povećanom osjetljivošću na perkusiju.

Liječenje

Traumatizirani zub potrebno je minimalno izbrusiti kako bi se izbacio iz okluzije te ga eventualno, zbog pacijentove udobnosti, imobilizirati na 2 tjedna. Preporuča se dijeta mekom hranom tijekom 2 tjedna.

SUBLUKSACIJA (slika 8)

Trauma potpornih struktura zuba s abnormalnom mobilnošću zuba, ali bez

pomaka zuba. Moguće je krvarenje iz gingivnog sulkusa.

Liječenje

Isto kao kod komocije. Dodatno se preporuča uporaba antiseptika (klorheksidina) tijekom perioda cijeljenja, kako bi se postigla optimalna kontrola plaka.

EKSTRUZIJSKA LUKSACIJA (slika 8)

Ozljeda kod koje je prisutan djelomičan aksijalni pomak zuba iz alveole. Zub se čini dužim te postoji krvarenje iz gingivnog sulkusa.

Liječenje

Reponiranje aksijalnim pritiskom prsta na incizalni brid i imobilizacija splintom. To će olakšati oporavak parodontnog ligamenta, ali i revaskularizaciju pulpe te nastavak razvoja korijena zuba ukoliko još nije završen.

LATERALNA LUKSACIJA (slika 9)

Trauma koja podrazumijeva pomak zuba u smjeru različitom od aksijalnog, udružen sa zdrobljenom ili frakturiranom alveolom. Najčešće se radi o palatinalnoj luksaciji. Apeks je pritom potisnut u suprotnom smjeru kroz bukalnu kost.

Liječenje

Reponiranje uključuje oslobađanje zuba, odnosno apeksa koji je uklješten u kosti. Također je potrebna imobilizacija minimalno 3-4 tjedna.

INTRUZIJSKA LUKSACIJA (slika 9)

Najteži oblik luksacije. Zub je aksijalno potisnut u alveolu, zbog čega dolazi do oštećenja alveolarne kosti, parodontnog ligamenta kao i pulpe. Zub izgleda kao da mu je kruna skraćena te postoji krvarenje iz gingive.

Liječenje

U mladoj trajnoj denticiji kada je apeks zuba još uvijek otvoren, tretman se treba odrediti individualno. Kod mladih trajnih zubi, s nezavršenim rastom i razvojem korijena, moguća je spontana reerupcija, dok se kod trajnih zubi sa završenim razvojem korijena može primijeniti ortodontsko ili kirurško reponiranje.

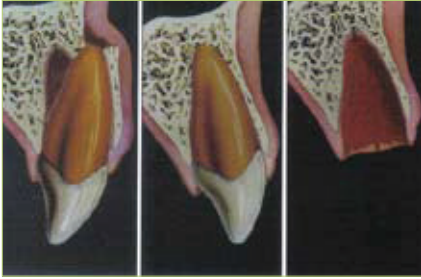IZBIJANJE (AVULZIJA) (slika 9)

Ozljeda kod koje je zub u potpunosti istisnut iz svoje alveole. Alveola je prazna ili ispunjena koagulomom.

Liječenje

Replantacija je gotovo uvijek metoda izbora. Najbolje je replantaciju izbijenog zuba napraviti odmah na mjestu ozljede. Ako to nije moguće, zub se pohranjuje u mlijeko, fiziološku otopinu, kulturu tkiva ili slinu, do dolaska u stomatološku ordinaciju.

Postupak replantacije u stomatološkoj ordinaciji je sljedeći: Treba razmotriti potrebu lokalne anestezije, pažljivo isprati zub fiziološkom otopinom iz šprice, isprati alveolu fiziološkom otopinom te reponirati zub polagano, nježnim pritiskom prsta. Ako fragmenti alveolarne kosti sprečavaju replantaciju, potrebno je reponirati kost i još jednom pristupiti replantaciji. Potom provjeravamo položaj rendgenski i učvršćujemo zub splintom u periodu od 1-2 tjedna. Ordiniramo sistemske antibiotike 4-5 dana i osiguramo profilaksu tetanusa ako je izbijeni zub bio u kontaktu s tlom. Pacijentu je potrebno dati naputak da koristi 0,1% klorheksidin kao vodicu za ispiranje usta tjedan dana. Endodontsko liječenje kod zuba sa završenim rastom korijena trebalo bi uvijek započeti nakon 7-10 dana i prije skidanja



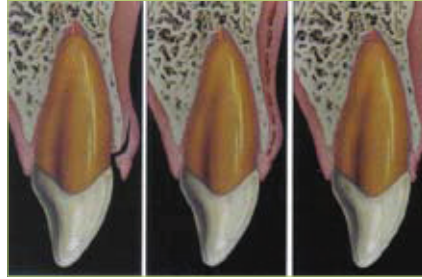
Slika 9. Ozljede parodontnih tkiva: lateralna luksacija (lijevo), intruzijska luksacija (sredina), izbijanje (avulzija) (desno). (preuzeto iz 1)

splinta. Prognoza ishoda liječenja ovisi o duljini ekstraalveolarnog vremena i mediju za pohranu izbijenog zuba. Ako je ekstraalveolarno vrijeme kraće od 1 sata, moguća je djelomična ili potpuna reparacija parodontnog ligamenta. Kako se ekstraoralno vrijeme produljuje, vjerojatnije je da će se javiti komplikacija u smislu ankiloze s nadomjesnom resorpcijom. Ankiloza je stapanje površine korijena zuba s alveolnom kosti, a može biti prolazna (iščezava nakon nekog vremena) ili progresivna (nastavlja se sve do resorpcije čitava korijena).

Ozljede mekih tkiva usne šupljine (slika 10)

LACERACIJA

Površinska ili duboka ozljeda sluznice, posljedica razderotine najčešće oštrim predmetom.



Slika 10. Ozljede gingive ili oralne sluznice: laceracija gingive (lijevo), kontuzija gingive (sredina), abrazija gingive (desno). (preuzeto iz 1)

Liječenje

Potrebno je postići hemostazu laganom kompresijom gazom ili pamučnom vatom te pažljivo pregledati postoji li fragment zuba ili nekog drugog materijala u mekom tkivu te ga ukloniti. Laceracija usnice i jezika zahtijeva šivanje, dok kod laceracije oralne sluznice šivanje većinom nije potrebno budući da je cijeljenje brzo.

KONTUZIJA

Ozljeda izazvana obično tupim predmetom bez oštećenja sluznice, najčešće dovodi do submukoznog krvarenja.

Liječenje

Najčešće nije potrebno.


ABRAZIJA

Površinska rana izazvana struganjem ili trljanjem sluznice, nakon čega ostaje krvareća površina.

Liječenje

Nije potrebno.

Zaključak

Traume orofacijalnog područja u djece vrlo su česta pojava u današnje vrijeme. No, odgovarajućim znanjem stomatologa o nastanku traumatske ozljede, kao i o tome koju vrstu liječenja odabrati pri određenoj kliničkoj slici, čak i teže traume mogu imati dobar ishod i prognozu. 

LITERATURA

1. **Andreasen FM, Andreasen JO, Bakland LK, Flores MT.** Traumatic dental injuries. A manual, 2nd ed. Oxford: Blackwell Munksgaard, 2003.
2. **Tsukiboshi M.** Treatment planning for traumatized teeth. Quintessence Publishing Co, Inc, Tokyo, 2000.
3. **Koch P, Poulsen S.** Pedodontija. Klinički pristup. Naklada Slap, hrvatsko izdanje, Zagreb, 2005.
4. **Škrinjarčić I.** Traume zuba u djece. Globus, Zagreb, 1988.
5. **Welbury R, Gregg T.** Managing dental trauma in practice. Quintessence Publishing Co. Ltd., London, 2006.
6. **American Academy of Pediatric Dentistry.** Guideline on management of acute dental trauma. 2007.
7. **Andreasen FM, Andreasen JO, Andersson L.** Textbook and color atlas of traumatic injuries to the teeth (4th ed.). Blackwell Publishing Ltd., Copenhagen, Munksgaard, 2007.