

Ivana Karlović

Zavod za dentalnu patologiju, Stomatološki fakultet, Gundulićeva 5, Zagreb

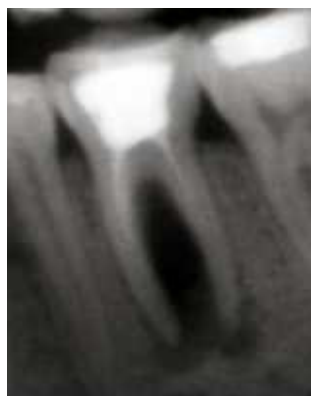
Andrija Bošnjak

Zavod za parodontologiju, Stomatološki fakultet, Gundulićeva 5, Zagreb

Pulpoparodontni kompleks: etiologija, klasifikacija, mogućnosti liječenja

Uvod

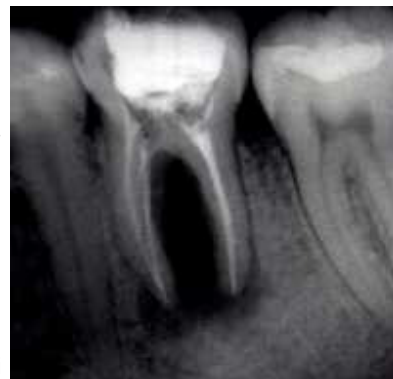Povezanost između pulpe i parodonta primarno nastaje zbog anatomske i krvne veze između ta dva tkiva. Pulpoparodontne bolesti odgovorne su za više od 50% gubitka vitaliteta zuba.(1) Postoji nekoliko mogućnosti širenja infekcije iz jednog u drugo područje.



Slika 1. Prije terapije

Zubna pulpa široko komunicira s periapikalnim tkivom preko apikalnog otvora. Izlaženje iritansa iz patološki promijenjene zubne pulpe u periradikularno tkivo potiče upalni odgovor u tome području, što posljedično dovodi do destrukcije parodontnog ligamenta, resorpcije kosti, cementa pa i dentina. (2) Osim toga, pulpa je u izravnom kontaktu s parodontom preko lateralnih i akcesornih kanala koji se mogu nalaziti u različitim nivoima korijena. Polaze li kanali okomito od glavnog korijenskog kanala, nazivaju se lateralni ili bočni, no teku li usporedno s glavnim kanalom, nazivaju se akcesorni. Incidencija tih kanala je različita između pojedinih skupina zuba, ali i između pojedinih dijelova korijenskog kanala. Općenito, lateralni kanali se češće pojavljuju kod stražnjih zubi i češće nalaze u apikalnoj trećini korijena, dok su akcesorni kanali češći u furkacijama višekorijenskih zuba. Pojavnost akcesornih kanala u literaturi se navodi od 2% do 77%.(2) Različite eksperimentalne tehnike su uzrok ovakvim razlikama u postotku, tako da je točna pojavnost još uvijek nesigurna. Iako su lateralni i akcesorni kanali čest nalaz, oni obično nisu vidljivi na rendgenogramu, već se otkriju tek nakon punjenja korijenskog kanala.

Prosječna širina dentinskih tubulusa u blizini pulpe iznosi 2,5 mm u promjeru, a na dentinsko- caklinskom i cementno- dentinskom spojištu 1 mm. Neprekinuti sloj cementa učinkovita je barijera prodoru mikroorganizama. Međutim, u slučajevima kongenitalnog nedostatka cementa koji bi prekrivao korijenski dentin, nakon odstranjenja cementa tijekom struganja i poliranja korijenske površine, ili usljed oštećenja tijekom traumatskih ozljeda, otvaraju se brojna mjesta komunikacije između zubne pulpe i parodontnog ligamenta. Teoretski, kroz dentinske tubuluse mogu prolaziti toksični metaboliti stvoreni tijekom pulpnih i parodontnih bolesti.(2,3)



Slika 2. Poslije terapije

Klasifikacija endodontsko - parodontnih lezija

Klasifikacija koju navodimo temelji se isključivo na slijedu pojavnosti bolesti (4):

1. Primarna endodontska lezija
2. Primarna endodontska lezija sa sekundarno zahvaćenim parodontom
3. Primarno parodontna lezija
4. Primarno parodontna lezija sa sekundarno zahvaćenim endodontom
5. Prava kombinirana lezija

Primarno endodontska lezija

Usljed karijesa, terapijskih postupaka i traumatskih ozljeda vrlo često dolazi do upale, a na kraju i nekroze zubne pulpe. Simptomi kao što su bol, osjetljivost na žvakanje, povećana pokretljivost zuba, mogu ali i ne moraju biti izraženi. Klinički se kod primarne endodontske lezije može otkriti nekroza ili patološki odgovor koji upućuje na oštećenje pulpe. Neliječena lezija je predisponirajući čimbenik za razvoj i progresiju parodontitisa.(5) Također, lijekovi koji se rabe tijekom endodontskog liječenja mogu podražiti pričvrсни aparat zuba (npr. visoke koncentracije kalcij-hidroksida, kortikosteroidi, antibiotici).(6,7)

Primarna endodontska lezija sa sekundarno zahvaćenim parodontom (retrogradni parodontitis)

U slučajevima kada se ne liječi primarna lezija endodontskog prostora, dolazi do njezina širenja u parodontni prostor, što dovodi do destrukcije periapikalne kosti i širenja u interradikularno područje, sa posljedičnim razaranjem okolnog tvrdog i mekog tkiva. Proces počinje nagomilavanjem plaka na mjestu drenaže endodontske lezije; postupno se stvara subgingivni kamenac, spojni epitel proliferira apikalno, endotoksini penetriraju u eksponirani cement i dentin, stvara se granulacijsko tkivo te počinje resorpcija alveolarne kosti.

Dijagnostički se kod ovakve lezije može ustanoviti nekrotična zubna pulpa i naslage plaka ili zubnog kamena. Radiografski se može vidjeti generalizirani parodontitis s vertikalnim koštanim defektima i inicijalnom endodontskom lezijom.

Takvi slučajevi uspješno se liječe kombiniranom endodontskom i parodontološkom terapijom. (2,3)

Primarno parodontna lezija

Mikroorganizmi plaka (prije svega *Actinobacillus actinomycetemcomitans*, *Prevotella intermedia* i *Porphyromonas gingivalis*) prodiru u meko tkivo i izazivaju odgovor domaćina. Dodatno, naslage kamena (supra- i subgingivnog) podržavaju i pojačavaju upalu. Konačan rezultat je gubitak alveolarne kosti i mekih tkiva te parodontnog ligamenta. U aktivnoj fazi moguća je pojava parodontnih apscesa. (8-11)

Gubitak kosti je obično veći i više horizontalan u odnosu na slučajeve širenja endodontske lezije. Prognoza ovisi isključivo o parodontološkom liječenju, no takvi zubi u pravilu imaju lošu prognozu. (12)

Primarno parodontna lezija sa sekundarno zahvaćenim endodontom

Produkti metabolizma mikroorganizama, a i sami mikroorganizmi, mogu se širiti uzduž parodontnog ligamenta te putem akcesornih i lateralnih kanala, a čak i putem dentinskih tubula i na taj način dovesti do inflamacije pulpnog tkiva. Za razliku od primarno zahvaćenog endodontskog prostora sa širenjem u parodont, kod ovakvih lezija vidljivi su duboki parodontni džepovi i anamnestički se može utvrditi dugotrajna nazočnost parodontoloških problema, a čak i dugotrajna parodontološka terapija. (8,12) Kod zahvaćenosti pulpe pacijenti se uglavnom žale na pulpnu bol. Terapija je parodontološka i endodontska.

Prava kombinirana lezija

Prava kombinirana lezija razvija se kada istovremeno postoje i endodontska lezija i parodontitis, neovisno jedno od drugog. Usljed napredovanja jedne i druge bolesti dolazi do spajanja dva procesa u jedan. Periapikalno cijeljenje obično je uspješno nakon pravilno provedenog endodontskog liječenja, a uspjeh parodontološkog liječenja ovisi o karakteru parodontne bolesti.

Zaključak

Ukoliko klasično liječenje nije dostatno kako bi se stabiliziralo stanje zahvaćenog zuba, potrebno je razmotriti druge postupke. Općenito, u slučajevima s lokaliziranim parodontitisom oko zuba koji nije moguće endodontski liječiti potrebno je primijeniti resektivne ili regenerativne postupke. (3) Resektivni postupci pretpostavljaju uklanjanje zahvaćenog korijena ili zuba. U slučajevima ekstrakcije jedna od mogućnosti za obnavljanje okluzije je postavljanje dentalnih implantata. U pojedinim je slučajevima indicirana resekcija korijena. Prije provođenja zahvata potrebno je utvrditi čimbenike kao što su okluzijske sile, mogućnost restauracije zuba i vrijednost preostalog korijena. Uspješnost ovog postupka još uvijek je kontroverzna zbog razlika u rezultatima kod dugoročnih ispitivanja. (6,7,11,13-15) Utvrđen je uspjeh od 62 do 100%, s niskom incidencijom zahvaćanja parodonta (10%).

Materijali za tkivnu ili koštanu regeneraciju također se rabe za cijeljenje kosti nakon endodontske kirurgije. (16) Danas na tržištu postoje različite tkivne membrane. Najviše se primjenjuju resorbirajuće membrane od kolagena i polimera, budući da kod njih ne postoji potreba za ponovnim operativnim zahvatom u svrhu uklanjanja membrane. Membrane se već preko 10 godina sa dobrim rezultatima upotrebljavaju za liječenje velikih koštanih defekata kod parodontoloških bolesti.

Tablica 1. Diferencijalna dijagnostika između pulpne i parodontne bolesti

DIFERENCIJALNA DIJAGNOSTIKA IZMEĐU PULPNE I PARODONTNE BOLESTI		
	Pulpa	Parodont
<i>Klinički</i>		
uzrok	pulpna infekcija	parodontna infekcija
vitalitet	nevitalna	vitalna
ispun	dubok ili širok	nije povezan
plak/ kamenac	nije uzrok	primarni uzrok
upala	akutna	kronicna
džepovi	ne	da
pH vrijednosti	često kisela	alkaličan
trauma	primarna ili sekundarna	pridonoseći čimbenik
mikrororganizmi	nekoliko	kompleksna flora
<i>Radiološki</i>		
slika procesa	lokalizirano	generalizirano
gubitak kosti	prošireno apikalno	prošireno koronarno
periapikalno	radiolucencija	
vertikalno	ne	da
<i>Histopatološki</i>		
spojni epitel	nema	apikalna migracija
	apikalne migracije	
granulacijsko tkivo	apikalno (minimalno)	koronarno (veće)
gingiva	normalna	recesije
<i>Terapija</i>	endodontsko liječenje	parodontološko liječenje

LITERATURA

1. Chen SY, Wang HL, Glickman GN. The influence of endodontic treatment upon periodontal wound healing. *J Clin Periodontol* 1997; 24: 449.
2. Walton RE, Torabinejad M. *Principles and Practice of Endodontics*, 2nd ed. Philadelphia, WB Saunders, 1996.
3. Newman GN, Takei HH, Carranza Jr FA. *Carranza's Clinical Periodontology*, 9th ed. Philadelphia, WB Saunders, 2002.
4. Blieden TM. Tooth- related issues. *Ann Periodontol* 1999; 4: 91.
5. Ehnevid H, Jansson L, Lindskog S, Blomlof L. Endodontic pathogenesis: propagation through patent dentinal tubules in traumatized monkey teeth; *Endod Dent Traumatol* 1995; 11: 229.
6. Blomlof L, Jansson L, Applegren R, Ehnevid H, Lindskog S. Prognosis and mortality of root-resected molars. *Int J Periodont Rest Dent* 1997; 17: 191.
7. Blomlof L, Lengheden A, Linskog S. Endodontic infection and calcium hydroxide treatment effects on periodontal healing in mature and immature replanted monkey teeth. *J Clin Periodontol* 1992; 29: 652.
8. Silverstein L, Shatz PC, Amato AL, Kurtzman D. A guide to diagnosing and treating endodontic and periodontal lesions. *Dent Today* 1998; 17: 112.
9. Herrera D, Roldan S, Sanz M. The periodontal abscess: a review. *J Clin Periodontol* 2000; 27: 377.
10. Herrera D, Roldan S, Gonzalez I, Sanz M. The periodontal abscess (I). Clinical and microbiological findings. *J Clin Periodontol* 2000; 27: 387.
11. Herrera D, Roldan S, O'Connor A, Sanz M. The periodontal abscess (II). Short-term clinical and microbiological efficacy of 2 systemic antibiotic regimes. *J Clin Periodontol* 2000; 27: 395.
12. Asten CHJ, Ammons WF Jr, Persson R. Long-term evaluation of root resected molars: a retrospective study. *Int J Periodont Rest Dent* 1996; 16: 207.
13. Cohen S, Burns RC. *Pathways of the pulp*, 8th ed., CV Mosby St Louis, 2002.
14. Carnevale G, Di Febo G, Tonelli MP, Marin C, Fuzzi MA. Retrospective analysis of periodontal- prosthetic treatment of molars and interradicular lesions. *Int J Periodont Rest Dent* 1991; 11: 189.
15. Erpenstein H. A three year study of hemisections molars. *J Clin Periodontol* 1983; 10: 1.
16. Pecora G, Baek SH, Rethnam S, Kim S. Barrier membrane techniques in endodontic microsurgery. *Dent Clin North Amer* 1997; 41: 585.