

**Prof. dr. sc. Hrvoje Brkić**  
**Zavod za dentalnu antropologiju**  
**Katedra za forenzičnu stomatologiju**  
**Stomatološki fakultet**  
**Sveučilišta u Zagrebu**

## **PROCJENA DENTALNE DOBI U FORENZIČNIM POSTUPCIMA**

Za postupak postizanja identiteta nepoznatih ljudskih ostataka, ljudskih trupala te živih ljudi danas se uglavnom provode dva klasična postupka: Prvi i najčešći postupak je komparativna identifikacija koja se koristi da bi se utvrdilo jesu li poslijesmrtne ostatci tijela i prijesmrtne obilježja zuba od iste osobe. Informacije s tijela obično sadržavaju pretpostavke o kome se radi. Danas najčešća prijesmrtne dentalna obilježja su zubni kartoni u koje se unose svi stomatološki zahvati i u njima bi trebali biti kompletan zubni status, te rendgenske snimke u svrhu dijagnostike patoloških promjena na zubima i čeljustima te stanja koštanih dijelova čeljusti. (Slika 1)

Ako su prijesmrtne podatci o zubima nedostupni, a drugi postupci identifikacije nisu mogući, tada forenzični stomatolog može sudjelovati u određivanju populacijske grupe kojoj pokojnik vjerojatno pripada kako bi povećao vjerojatnost pronalazjenja prijesmrtne dentalne podatke. Taj je postupak identifikacije poznat kao poslijesmrtne dentalno profiliranje ili izrada dentalnog profila.

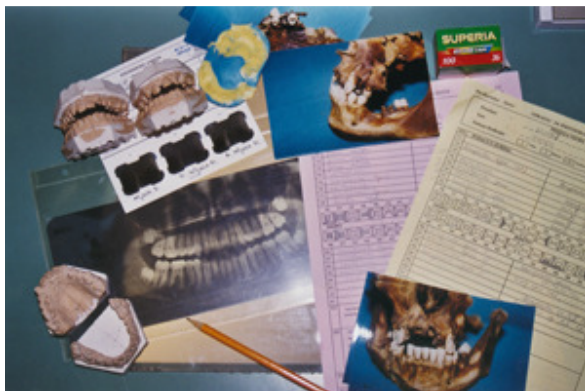
Dentalnim se profiliranjem obično može osigurati informacija o životnoj dobi, spolu, socijalnom statusu, podrijetlu, a ponekad i podaci o zanimanju, prehrambenim navikama, sistemskim bolestima i bolestima zuba. Poznavanjem antropoloških obilježja zuba forenzični stomatolog/dentalni antropolog može procijeniti pripadnost nekoj od rasa na temelju izgleda i veličine kostiju kraniofacijalnog skeleta te izgleda i veličine zuba.

U postupku antropološke obrade i identifikacije pronađenih ekshumiranih ljudskih ostataka postoje tri glavna elementa: određivanje spola, određivanje visine i procjenjivanje starosti u trenutku smrti.

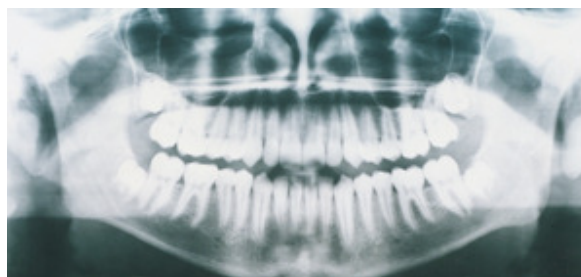Od ovih obilježja svakako je najteže procijeniti dob. U tome nam pomaže koštani i dentalni materijal svakoga pronađenog tijela ili samo dijelova tijela. Postoji niz postupaka za procjenjivanje starosti, a općenito se ove metode mogu podijeliti na morfološke i mikroskopske. Poslijesmrtne analizom zubala moguće je također procijeniti dentalnu starost u trenutku smrti. U tome se služimo različitim postupcima na zubima ovisno jesu li oni u svojem rastu i razvoju ili su već odavno završili rast.

Procjenu dentalne starosti moguće je dobiti na temelju analize mikrostrukture zuba, kemijskom sastavu unutar zuba (racemizacija,) odnosno na temelju morfoloških i zaživotnih promjena na zubima.

Proučavanje promjena na tvrdim zubnim tkivima za vrijeme rasta i njihova formiranja tijekom odontogeneze jedan je od najjednostavnijih, najpraktičnijih i najjeftinijih postupaka za procjenjivanje dentalne dobi. Podaci iz literature kazuju da su se promjene tijekom rasta na početku u forenzici koristile samo kao stupnjevi erupcije zuba, a otkrivanjem rendgenskih zraka forenzični su postupci toliko napredovali da je danas moguće pomoću dentalnih obilježja odrediti i razliku između živorođenog i mrtvorodenog djeteta. Osobito se taj napredak povezuje s Krausovim proučavanjem histološke strukture na uzdužnim rezovima kroz čeljusti te ranih dvadesetih godina prošlog stoljeća primjenom rendgenološkog snimanja zuba i proučavanja njihovih razvojnih stupnjeva, a poglavito trećih molara. (Slika 2)



Slika 1. Prijesmrtna dentalna obilježja



Slika 2. Ortopantomogram (praćenje dentalne zrelosti)

## ODRASLA I STARIJA ŽIVOTNA DOB

Za razliku od procjenjivanja i izračunavanja dentalne dobi u djece, a što je za prakticiranog forenzičara brz, precizan i jednostavan zadatak, izračunavanje dentalne dobi u srednjoj i starijoj životnoj dobi upravo je suprotan: dugotrajan, mukotrpan, i rijetko kad potpuno točan zadatak. Zato je dobro poznavanje i proučavanje zaživotnih promjena na tvrdim zubnim tkivima najvažniji zadatak svakog stomatologa ili forenzičnog stomatologa koji se je usredotočio na dentalnu dob. Procjena te dentalne dobi najčešće se danas koristi u postupcima postizavanja identiteta nepoznatog ljudskog tijela ili dijelova ljudskog tijela, zatim u postupcima analize dobi arheoloških ljudskih ostataka, a u novije doba i kod živih ljudi.

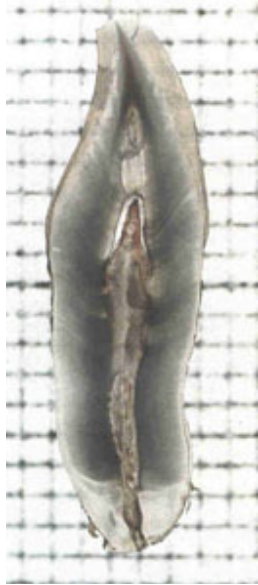Čestalim migracijama stanovnika iz manje razvijenih dijelova svijeta npr. iz Azije, Afrike, u visoko razvijena područja Europe, emigranti kao osobe nepoznatog identiteta i dobi ponekad se uhite, ali ih se ne protjera nego dobivaju azil uz dobre beneficije koje im određene zemlje pružaju. Tako su danas vrlo česte ilegalne migracije iz Albanije u Italiju, iz Maroka u Španjolsku, ali i Afrikanaca i Iračana u skandinavske zemlje. Upravo skandinavske zemlje, a osobito Norveška, vrlo je socijalno naklona stranim imigrantima mlađima od šesnaest godina, što je osobe nepoznata identiteta bez ikakve osobne dokumentacije moraju i dokazati. U takvim se slučajevima uvijek izračunava dentalna dob i s njom se uključuje ili isključuje pripadnost određenoj dobnoj kategoriji, a time i mogućnost da dobiju beneficije koje im se pružaju.

Po završetku rasta i razvoja dentalna procjena dobi temelji se na promjenama u strukturi tvrdih zubnih tkiva uzrokovanih starenjem. Na zubima pripremljenima u obliku izbrusaka promatra se jačina istrošenosti zubnih ploha i bridova, količina sekundarnog dentina i zubnog cementa, translucencija dentina u području vrška korijena, razina epitelnog pričvrstka i alveolarne kosti te eventualne resorptivne promjene na vršku korijena .

Jedna od najstarijih metoda za određivanje dentalne dobi zuba kod adolescenata iz godine 1950. prema Gustafsonu. Ona se temelji na šest parametara mjerljivih na izbruscima zuba: abraziji (A), resorpciji alveolne kosti (P), nakupljenosti sekundarnog dentina (S), nakupljenosti acelularnog cementa (C), translucenciji korijena zuba (T) i resorpciji korijena (R). Prema stupnju izraženosti svaki se promatrani parametar klasificira od 0 do 3. Svi drugi dosadašnji postupci za određivanje dentalne dobi samo su nadogradnja ove vrlo jednostavne i praktične metode određivanja dentalne starosti koji je moguće provoditi kako kod recentnog čovjek tako i u arheološkim istraživanjima. Iako je ovaj postupak za određivanje dentalne dobi prototip svih ostalih postupaka, nedostatak mu je veliko odstupanje od realne dobi. (Slika 3)

Spustimo li se na mikroskopsku razinu građe tvrdih zubnih tkiva, tada je također moguće zamijetiti specifičnosti taloženja minerala kalcijeva-hidroksilapatita unutar zubne cakline – Retziusove pruge, dentina – von Ebnerove pruge te Salterove pruge u području zubnog cementa. Naime, postupak mineralizacije je diskontinuiran zbog čega se javljaju linearni prekidi u odlaganju anorganskog matriksa, a koji na uzdužnom rezu kroz zub daju oblik linija ili pruga. Njihova nakupljenost zabilježena promatranjem kroz svjetlosni ili elektronički mikroskop, omogućuje nam da procijenimo dentalnu dob i u slučajevima kada raspoložemo samo malim dijelom zubnoga tkiva. (Slika 4) Postupak određivanja dentalne dobi na temelju biokemijskih postupaka asparatične kiseline unutar zubnih tkiva bazira se na postupku racemizacije to jest na stanju D i L forme asparatične kiseline. Rezultati znanstvenih studija na tom postupku pokazuju da točnost određivanja dobi nepoznatih ljudskih ostataka nije zadovoljavajuća.

I na kraju da zaključimo, brojne znanstvene studije na zubima i njihovi rezultati pokazali su da promatranje više parametara na zubu daje i kvalitetnije rezultate u odnosu na promatranje samo jednog obilježja. Uvijek je potrebno koristiti nekoliko postupaka za procjenjivanje dentalne dobi, a jedan od najboljih koji se nameće je postupak po Solheimu (za odraslu i stariju dob), odnosno atlas tehnika s promatranjem stupnja mineralizacije (za dječju dob). Kao potvrda tome idu u prilog i rezultati Identifikacijskog tima u Hrvatskoj te veliki broj postignutih identifikacija upravo na stvaranju dentalnog profila kao pripomoć u identifikaciji žrtava rata 1991.



Slika 3. Izbrusak zuba za izračun dentalne dobi



Slika 4. Inkrementne linije rasta u zubnoj caklini