

Mr. sc. Tomislav Badel

Zavod za stomatološku protetiku

Stomatološki fakultet

Sveučilišta u Zagrebu

PRIPREMA ŽLICE ZA SITUACIONI OTISAK

Situacioni ili anatomski otisak prva je klinička radna faza u izradi djelomičnih i potpunih proteza. Otisak predstavlja prikaz cjelokupnog ležišta buduće proteze u negativu i neobično je važan u mobilnoj protetici. U slučajevima većih gubitaka zubi kao i potpune bezubosti potrebno je u svrhu protetske terapije- izrade proteza- uzeti situacioni i funkcijski otisak. Svaka djelomično ili potpuno bezuba čeljust traži individualni pristup uzimanja otisaka i kasnije izrade individualne žlice. Otisnim postupkom dobiva se precizni prikaz cjelokupnog proteznog ležišta s pripadajućim funkcijskim rubom, a sve u svrhu ostvarivanja fizikalnih i protetskih čimbenika nošenja proteza. To su ostvarivanje retencije i stabilizacije proteznih baza ekstenzijom donje proteze, zahvaćanjem svih nepomičnih tkiva ležišta i iskorištavanje mogućnosti mehaničke retencije.

Za uzimanja uspješnog situacionog otiska potrebno je poznavati:

- tkiva usne šupljine koja služe za protezno ležište
- granično područje ruba proteznog ležišta
- sustav konfekcijskih žlica za situacioni otisak
- mogućnosti individualizacije konfekcijske žlice
- otisne materijale
- čimbenika koji su razlog neuspješnog uzimanja situacionog otiska

Nije dovoljno poznavati samo anatomske značajke bezubih čeljusti već i postupke njihova zadovoljavajućeg prikaza u situacionom otisku. Uspjeh situacionog otiska ovisi o izboru vrste i veličine konfekcijske žlice, pravilne pripreme otisnog materijala i tehnike aplikacije u usta pacijenta. Većina uobičajenih konfekcijskih žlica karakterizira njihova često slaba mogućnost adaptacije, naročito u području gdje će se kasnije u funkcijskom otisku utvrđivati funkcijskim kretnjama rub protezne baze. Kod konfekcijskih žlica razlikujemo uobičajene tvorničke sustave i one osmišljene po određenim autorima. Za izvođenje klasičnog situacionog otiska tijekom apliciranja i stvrdnjavanja otisne mase pacijent ne izvodi funkcijske kretnje. Prednost se daje retencijskim metalnim žlicama, a ne plastičnim. Neke kliničke značajke konfekcijskih žlica su:

- primjerena veličina; za donju se mjeri razmak podjezičnog prostora u području sedmica, za gornju udaljenost paratubarnih prostora u području sedmica
- anteroposteriorna dimenzija žlice često je u neskladu s veličinom čeljusti
- rubovi konfekcijske žlice bitno odstupaju od područja funkcijskog ruba ili ih ne zahvaćaju u dovoljnoj mjeri

Žlice po određenim autorima nude bolju prilagođenost bezuboj čeljusti i daju mogućnost izvođenja tzv. prvog funkcijskog otiska. To je, za razliku od anatomske ili situacionog otiska, otisak tijekom čijeg uzimanja pacijent izvodi djelomično ili u potpunosti funkcijske kretnje.

Najčeći otisni materijal je alginat (ireverzibilni hidrokolid), koji pretpostavlja određene zahtjeve:

- pravilni omjer i postupak mješanja, bez zaostalog zraka, praha i grudica
- konfekcijska žlica treba imati retencije, najčešće retencijske rupice
- umjerena količina aplicirana na žlici
- način aplikacije treba osigurati ravnomjernu raspodjelu na čeljusti i nepcu
- tijekom aplikacije i stvrdnjavanja treba se izbjegavati neugoda za pacijenta, a koja može dovesti do prijevremenog vađenja žlice iz usta i neuspjeha otiska

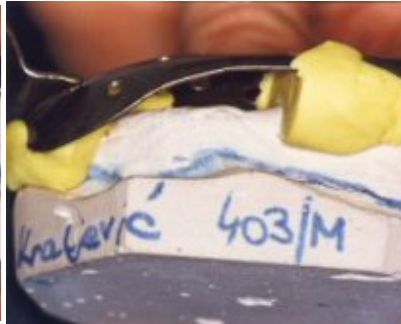
Kod uzimanja situacionog otiska može doći do relativno većeg ili manjeg neuspjeha pri uzimanju otiska, bez obzira na primjerenu veličinu žlice, količinu apliciranog alginata i spremnost pacijenata na suradnju. Često otisak svojom kvalitetom razočara. Na temelju takvog otiska neće se moći na modelu izraditi zadovoljavajuća individualna žlica:

- rijetko zamješšan alginat istekne iz žlice, dugo se stvrdnjava; alginat koji već veže ne daje mogućnost aplikacije otiska
- prevelika količina alginata u žlici onemogućava aplikaciju
- često i dovoljna količina alginata nespretnim apliciranjem bude neravnomjerno raspoređena, a može biti i pacijentu neugodna; guranje alginata na meko nepce, izostajanje u otisku stražnjeg podjezičnog prostora i stražnjeg završetka na emineciji piriformis
- naglom aplikacijom zaostaje zrak u svodu vestibuluma, a usne unutar žlice također sprječavaju otisak tog područja gdje će biti vestibularni završetak protezne baze
- protiskivanje alginata dovodi do prosijavanja žlice zbog prejake sile ili izbočina na ležištu (egzostoza) što pacijenta može i boljeti

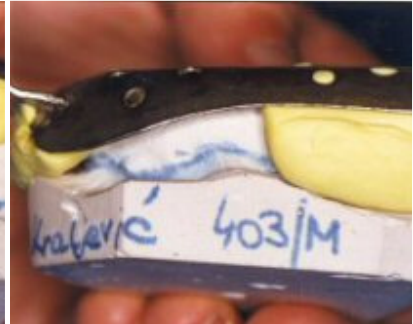Pomoć za postizanje zadovoljavajućeg situacionog otiska su oslonci na žlici, poznatiji kao stoperi. Stoperi često služe u brojnim kliničkim i laboratorijskim fazama izrade protetskih radova, razdvajanjem određene površine (unutarnja ploha žlice) od druge površine (tkiva proteznog ležišta) i osiguravaju prostor između njih. Stoperi za situacioni otisak služe kao vrsta predotiska. Prije su se radili jednostavni stoperi iz malih pločica voska. Bolji su i pružaju mnogo više nego stoperi iz gumastog tvrdog otisnog materijala. Njima se na prikladnim, ali ne prevelikim površinama žlice uzima otisak, koji ne treba čekati da stvrdne. Još dok je gumasti materijal mekan može se ponoviti i ispraviti. Takav stoper služi kao oslonac osiguravši prostor za alginat, ali i svojim otiskom dijelova čeljusti dobiva određeni stupanj individualizacije konfekcijske žlice.



Slika 1a: Nesrazmjer između oblika konfekcijske žlice i individualnih značajki čeljusti ne omogućuju primjereni otisak u paratubarnom prostoru

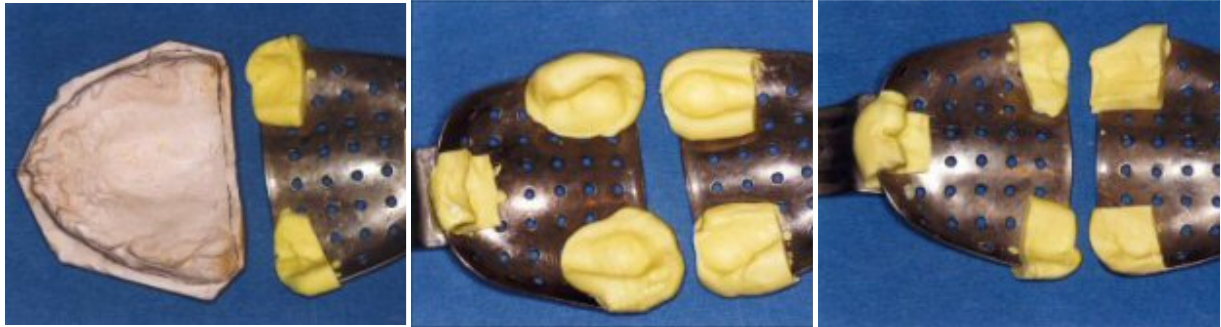

Slika 1b: Nepravilno apliciran stoper dodatno udaljuje površinu žlice od čeljusti i područja funkcijskog ruba



Slika 1c: Pravilnim smještajem stoper na žlici svojim vestibularnim rubom zahvaća naznačeni prijelaz u pomičnu sluznicu

Za praksu izvođenja stopera bitno je pravilno apliciranje u ustima. Neadekvatna debljina i slab pritisak kod aplikacije stopera često onemogućuju kasnije uzimanje otiska s alginatom. Previsoki stoperi još više udaljuju rub konfekcijske žlice od željenog područja prijelaza nepomične sluznice u pomičnu. U takvom slučaju bolje je ukloniti gumasti materijal i ponoviti stopere (Slika 1). Stoperi sprečavaju probijanje egzostoza u alginatu (Slika 2). Nakon uzimanja i stvrdnjavanja gumastog materijala potrebno je smanjiti stoper. Velikim otisnutim površinama stopera smanjuje se retencijska površina konfekcijske žlice. Krajnji posteriorni rubovi otiska u alginatu mogu se odvojiti, što je posljedica zatvaranja retencijskih otvora stoperima. Stopere je potrebno skalpelom izrezati na potrebnu površinu koja će služiti u aplikaciji alginata (Slika 3).



Slika 2: Stoperi u otisku neravnomjerno zacjeljene čeljusti nakon serijske ekstrakcije uvjetovane parodontopatijom

Slika 3: Stoperi nakon vađenja iz usta (a) i smanjeni na primjerenu površinu (b)

Bolje žlice za situacioni otisak su metalne žlice Schreinemakers. Njihov oblik je anatomski prilagođen području u kojem će biti rub protezne baze. Time se sprečava česta ekstenzija alginatnog otiska u klasičnoj konfekcijskoj žlici. Oslonci samo doprinose još boljem otisku poboljšavajući oblik žlice i sprečavajući probijanje njezine površine kroz alginat.

Osim situacionog otiska u izradi potpunih proteza koriste se i postupci kojim se takav anatomski otisak zamjenjuje prvim funkcijskim otiskom. Pacijent u adaptiranoj žlici izvodi funkcijske kretnje i time aktivno sudjeluje u prijenosu preciznijih podataka na model, na kojem će se napraviti individualna žlica za definitivni (drugi) funkcijski otisak. Za prvi funkcijski otisak mogu se koristiti i plastične žlice po Gutowskom. Pretjerano ekstenzirani rubovi uklanjaju se i preoblikuju brusnim sredstvima. Žlice se uglavnom koriste jednokratno. I tada se koriste stoperi, uglavnom za održavanje razmaka između žlice i čeljusti.

LITERATURA

- Krešimir K. Potpune proteze, Zagreb: Areagrafika 2001.