

Danijela Matošević

POGREŠKE PRI IZRADI KOMPOZITNIH ISPUNA

Zbog opsežnosti teme, u ovom broju Sonde će biti objavljen samo prvi dio ovog članka, u kojem su obrađeni: preparacija kaviteta, izolacija radnog polja i obrada cakline i dentina. U sljedećem broju ćete imati priliku pročitati nešto više o svojstvima kompozita i koje su pogreške u postavi kompozita, kako izbjeći njegova loša svojstva te koje su posljedice lošeg kompozitnog ispuna.

Zahvaljujem doc.dr.sc. Sanji Šegović i dr.sc. Vlatku Panduriću na pomoći i savjetima pri izradi ovog rada.

UVOD

Još od 1970-tih kada su se kompozitne smole počele rabiti kao restorativni materijal u stomatologiji i počinje njihova dominacija nad drugim materijalima, prvenstveno zbog njihove nadmoćne estetike te mogućnosti imitacije prirodnog zuba. Mikromehaničko i kemijsko svezivanje s tvrdim zubnim tkivima, koje je omogućilo minimalno odstranjivanje tvrdog tkiva na kruni zuba pri preparaciji, također je jedno od važnih prednosti kompozita zbog koje se većina stomatologa opredjeljuje za njih.

Najveći nedostatak kompozitnih materijala je njihovo skupljanje tijekom polimerizacije i posljedično nastajanje rubne pukotine te složenost izrade, zbog čega vrlo lako može doći do neuspjeha u terapiji. Istraživanje provedeno na Stomatološkom fakultetu u Zagrebu o pojavnosti sekundarnog karijesa pokazuje poražavajuće rezultate. Kod ispuna starih 3 godine sekundarni karijes se pojavljuje u 55% slučajeva, kod onih koji su stari 7 godina u 76% i uglavnom kod svih ispuna (97%) starih 10 godina i više dijagnosticiran je sekundarni karijes (1).

Kvaliteta kompozita koji danas dolaze na tržište dentalnih materijala značajno se poboljšala, kako po svojim funkcionalnim osobinama, tako i po estetskim kriterijima. Unatoč tome, kompoziti ostaju najzahtjevniji materijali za izradu ispuna. U svakoj fazi rada moguće je učiniti nekoliko pogrešaka koje će u konačnici kompromitirati njihovu postojanost.

I. PREPARACIJA KAVITETA

1. Uklanjanje karijesnog dentina

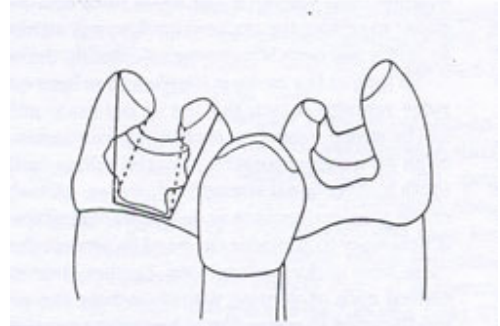
Pri preparaciji kaviteta karijes se odstranjuje do zdravog dentina, zdravog sekundarnog dentina ili sloja skleroziranog dentina koji ne sadrži mikroorganizme i gdje su dentinski tubulusi zatvoreni istaloženim mineralima. Ponekad zbog nepažnje ili težnje da se izbjegne otvaranje pulpne komorice karijes nije potpuno odstranjen. Zbog anaerobnih uvjeta, bakterije koje ostanu ispod ispuna u karijesnom dentinu se razmnožavaju i prodiru u dublje dijelove zuba gdje izazvaju sekundarni karijes i upalu pulpe. Bočne granice karijesom zahvaćenog dentina jasno su ograničene od zdravog tkiva. Posebnu pažnju treba obratiti na caklinsko-dentinsko spojište gdje karijes napreduje u širinu. Tu se preporučuje uklanjanje karijesa manjim okruglim čeličnim svrdlom. Dubinsku granicu lezije mnogo je teže odrediti. Pri tome se služimo pažljivim vizualnim i taktilnim pregledom sondom. Sklerozirani dentin je smeđe boje, tvrd je i tijekom povlačenja sonde odaje karakterističan zvuk (2). Ukoliko nismo sigurni da je sav karijesni dentin u potpunosti odstranjen, možemo kao pomoćno sredstvo koristiti detektore karijesa. Njima premazujemo kavitet, ostavimo 10 sekundi i ispiremo vodom, a nakon ispiranja ostaje obojen samo vanjski sloj karijesa s demineraliziranim dentinom.

2. Podminirana caklina

Često se događa da pridržavajući se pravila izrade adhezijskog kaviteta i nastojeći ukloniti samo karijesno destruirano tkivo, ostavimo podminiranu caklinu koja se lomi pod jakim mastikatornim silama. Zbog toga je nužno pravilno procijeniti debljinu preostale cakline te, ukoliko je potrebno, ukloniti velike nagnute dijelove cakline nepoduprte dentinom (3).

3. Zakošavanje caklinskih rubova

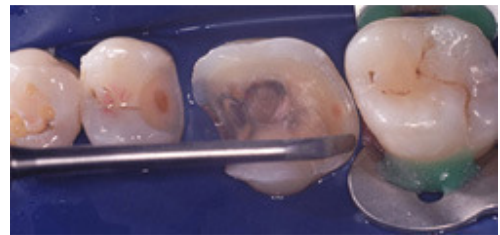
Caklinski rubovi zakošavaju se pod kutom od 40-45° u širini 1-2 mm, a u svrhu povećanja adhezijske površine za caklinu, smanjenja mogućnosti pucanja uz nastanak rubne pukotine (zbog skupljanja kompozitnog materijala pri svjetlosnoj polimerizaciji) te boljeg poliranja i prilagođavanja ispuna preostalom tvrdom tkivu krune zuba. Treba zakositi sve rubove, uključujući i one na gingivnoj stepenici kod kaviteta drugog razreda, s obzirom da se radi o lokalizaciji gdje je otežano čišćenje zubnih naslaga i gdje je velika vjerojatnost nastanka sekundarnog karijesa ako nastane rubna pukotina. Ukoliko je onemogućen pristup rotirajućim instrumentima, preporučuje se uporaba trimera, oscilirajućih instrumenata u vertikalnom smjeru ("gingival margin trimmers"), kojima se odstranjuju izolirane i oslabljene caklinske prizme (3).



Slika 1 - Preparacija kaviteta treba biti takva da se izbjegnu podminirani dijelovi tkiva koji su skloni pucanju (3)

4. Oblik preparacije kaviteta

Lomovi cakline uz rubove ispuna, caklinske infrakcije, najčešće su uzrokovani nepravilnim oblikom kaviteta. Caklinske prizme nisu odrezane pod odgovarajućim kutem, što može pri polimerizacijskom skupljanju kompozitnih materijala dovesti do infrakcija. Takve pukotine je teško primijetiti, ali će pacijent na one koje mogu kompromitirati uspjeh restauracije reagirati preosjetljivošću na podražaje hladnoćom. U većini slučajeva potrebno je zamijeniti cijeli ispun zbog gubitka adhezijske površine (adhezija kompozita je najjača za caklinu), ali i zbog neophodne korekcije oblika takvog kaviteta.



Slika 2 - "Gingival margin trimmer"

II. IZOLACIJA RADNOG POLJA

1. Sprječavanje kontaminacije tvrdih tkiva krune zuba

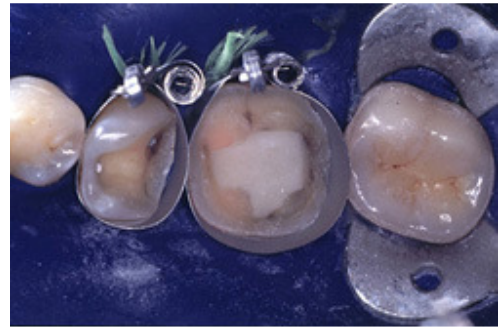Suho radno polje je imperativ kod izrade kompozitnih ispuna. Slina smanjuje adhezijsku površinu i sadrži mikroorganizme koji mogu uzrokovati sekundarni karijes. Svaki organski sadržaj smanjuje razliku između površinske napetosti dentina i adheziva i otežava prodiranje adheziva u demineralizirani dentin. Krvarenje u kavitet najčešće je posljedica slučajnog oštećenja interdentalne gingive rotirajućim instrumentima, ali i akutnog ili kroničnog gingivitisa. Ono može uzrokovati promjenu boje ispuna i nezadovoljavajuću estetiku. Osim pažljivog rada ili upotrebe koferdama, kvarenje možemo spriječiti i postavljanjem retrakcijskog končića impregniranog nekim adstrigensom kojim odmičemo gingivni rub od ruba preparacije, kao i interdentalnim kolčićem (3). Suho radno polje postiže se uporabom svitaka staničevine, sisaljke i koferdamom.

2. Stezač, matrica, interdentalni kolčić

Kod kaviteta drugog i trećeg razreda, njihova uporaba je neophodna. Bilo da se radi o insuficijentnoj kontaktnoj točki koja će dovesti do impakcije hrane ili o prevjesima ispunja zbog kojih neće biti moguće adekvatno čišćenje interdentalnog prostora, takav ispun će kompromitirati zdravlje parodonta i njegova zamjena je neophodna (3).

III. OBRADA CAKLINE I DENTINA

Svezivanje kompozitnog materijala za tvrda zubna tkiva ostvaruje se mikromehaničkim prijanjanjem i adhezijom. Kompozitni materijali sami po sebi ne posjeduju sposobnost adhezije, tj. svezivanja za caklinu i dentin, pa se primjenjuju različiti postupci pripreme površine i različite niskoviskozne smole koje su posrednici svezivanja kompozita za tvrda zubna tkiva.



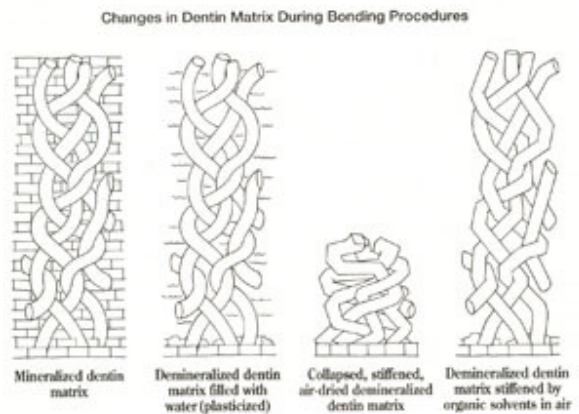
Slika 3 - Izolacija radnog polja koferdamom i posebna vrsta matrice "Automatrix system"

1. Prekratko jetkanje cakline i dentina

Ako je vrijeme jetkanja prekratko, ili ako je upotrijebljena premala koncentracija kiseline, neće doći do dovoljne demineralizacije cakline, dentina i oslobađanja kolagenih vlakana, a samim time i prodora monomera adheziva (4).

2. Predugo jetkanje cakline i dentina

Ukoliko je vrijeme jetkanja bilo produženo ili je bila upotrijebljena prejaka koncentracija kiseline, doći će do ekscesivne demineralizacije. Monomeri primera ne mogu prodrijeti tako duboko te će ispod hibridnog sloja ostati područje demineraliziranog dentina, tj. eksponirana kolagena vlakna koja se nisu vezala s monomerom (hibridoidni sloj) te postoji opasnost od povećanog nanopropuštanja i smanjenja snage sveze (5).



Slika 4 - Promjene u dentinu tijekom bondinga

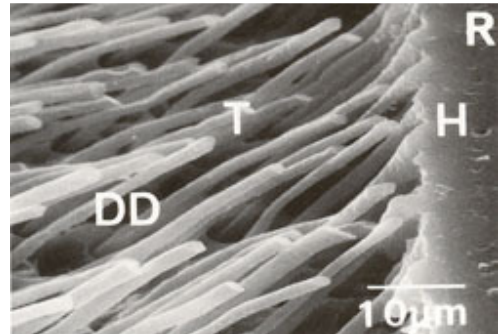
3. Ispiranje i sušenje dentinske površine

Ortofosforna kiselina se ispire mlazom vode tijekom 30-ak sekundi. Treba izbjeći kolaps kolagene mreže pretjeranim sušenjem dentina i zbog površinskih tlačnih sila što bi moglo onemogućiti infiltraciju smole u zonu demineraliziranog dentina. Stupanj suhoće dentina ovisi o odabiru adhezivnog sustava, tj. o otapalu u primeru. Ako je primer otopljen u acetonu, dentin mora biti vlažan, budući da aceton odstranjuje vodu u kolagenoj mreži i pridonosi boljoj penetraciji i njezinom prožimanju hidrofilnim monomerom (8). Ako je otapalo voda, dentin mora biti suh, jer prevelika količina vode može razrijediti primer i oslabiti svezivanje za dentin. Alkohol kao otapalo primera dopušta i vlažan i suh dentin, ali nanosi se u nekoliko slojeva. Ako je cijela površina dentina prevlažna, kolagena vlakna nabubre (smanji se interfibrilarni prostor) te onemogućuje prolaz monomera.

4. Pravilna uporaba caklinsko-dentinskih adhezijskih sustava

Pri nanošenju adhezijskih sustava monomerima treba neko vrijeme da dovoljno duboko prodru u demineralizirano područje i da se vežu za kolagena vlakna. Ukoliko je to vrijeme bilo prekratko, nastat će smanjen hibridni sloj. Nakon što je prošlo određeno vrijeme potrebno za prodiranje monomera, potrebno je ukloniti višak adheziva. Pritom treba biti oprezan, budući da raspuhivanjem može na nekim površinama kaviteta ostati pretanak sloj adheziva, a veći dio ostane u kutovima kaviteta. Ukoliko je sloj adheziva tanji od 20 μm, u dodiru s kisikom će se inhibirati polimerizacija (kisikovi atomi reagiraju s monomerima) i preostat će samo sloj nepolimeriziranog adheziva koji svojom funkcijom ne može zadovoljiti (3).

Težnja proizvođača da pojednostavi i ubrza postupak primjene dentinskih adheziva dovela je do povezivanja primera i adheziva u jedinstvenu otopinu. Većina takvih suvremenih jednokomponentnih sustava su dobri primeri, no prilično loši adhezivi.



Slika 5- SAM snimka. (R- polimerizirana organska smola; H- hibridizacijski sloj; DD- demineralizirani dentin; T- produljci polimerizirane smole (9))

Samojetkajući adhezivni sustavi mogu biti u dvije bočice, a nanose se u jednom sloju koji djeluje kao primer i kao adheziv. Ti sustavi su dovoljno dobri za jetkanje dentina, ali ne i cakline, pa je dodatno jetkanje zakošene cakline nužno zbog mogućnosti nastanka marginalnog obojenja i rubne pukotine (9). Dodatno jetkanje cakline provodi se u trajanju 5-10 sekundi 37% ortofosforom kiselinom.

Kad se pitamo koji adhezijski sustav odabrati, nema isključivog odgovora. U pravilu se preporučuje upotreba adheziva i kompozita istog proizvođača, te višekomponentni adhezijski sustavi radije nego jednokomponentni.

LITERATURA

1. Smiljčić D. Pojavnost sekundarnog karijesa kod kompozitnih ispuna. Diplomski rad. Stomatološki fakultet u Zagrebu, 2003.
2. Šutalo J i sur. Patologija i terapija tvrdih zubnih tkiva. Naklada Zadro. Zagreb 1994;
3. Mount GJ, Hume WR. Preservation and restoration of tooth structure. Mosby 1998.
4. Tadin A. Diplomski rad. Diplomski rad. Stomatološki fakultet u Zagrebu, 2001.
5. Travan S. Diplomski rad. Diplomski rad. Stomatološki fakultet u Zagrebu, 2001.
6. Simeon P. Caklinsko-dentinski adhezijski sustavi. Hrvatski Stomatološki Vjesnik 2000; 8:2-3
7. Pandurić V. konfiguracijski faktor – faktor koji zbunjuje. Sonda 2002; 5:55-57
8. Pandurić V. Terapija nekarijesnih cervikalnih lezija dentinskim adhezivima. Magistarski rad. Stomatološki fakultet. Zagreb, 1998; 39-42
9. Van Meerbeek B. et al. Bonding effectiveness of one-step self-etch adhesives to enamel and dentin. Am J Dent. 2003 Dec;16(6):414-20.
10. Nakabayashi N, Pashley DH. Hybridization of dental hard tissues. Quintessence publishing Co., Ltd. Tokyo, 1998.