

Ana-Marija Blažeković
Dr. Jurica Šiljeg, specijalizant
Zavod za oralnu kirurgiju
Stomatološkog fakulteta
Sveučilišta u Zagrebu

Osnove šivanja i vrste šavova u stomatologiji

Ovdje će biti spomenute tehnike šivanja i vrste šavova koje se najčešće primjenjuju u usnoj šupljini, instrumentarij i materijali kojima se koristimo, te indikacije i komplikacije koje pritom mogu nastati.

INDIKACIJE

Svaki bi stomatolog trebao u svojoj praksi biti opremljen i educiran o osnovama šivanja kako bi svojim pacijentima u svakom trenutku bio u mogućnosti pružiti potrebnu pomoć kod hitnih stanja kao što su npr. traumatske povrede ili ozljede turbinom, polugom ili nekim drugim instrumentom. Među hitnim stanjima bitno je spomenuti produljeno ili naknadno krvarenje nakon ekstrakcije zuba. Šivanje je neizbježan postupak kod oralno-kirurških zahvata (alveotomije, apikotomije, hemisekcije i amputacije, cistektomije, frenulektomije, ekscizije fibroma, papiloma i epulisa idr.). Jednako važnu ulogu igra kod kirurškog parodontnog liječenja kojemu pripadaju gingivektomija i gingivoplastika, slobodni gingivni transplatati, pomicanje režnjeva apikalno, koronarno ili lateralno, vođena tkivna regeneracija idr. Pretprotetska kirurgija koja uključuje modelaciju alveolarnog grebena, vestibuloplastiku, eksciziju hipertrofije gingive idr. nezamisliva je bez igle i konca. Konačno, šivat ćemo i u implantologiji kod ugradnje dvofaznih implantata.

Šivanjem rane postiže se pripajane rastavljenih slojeva tkiva kao preduvjet zacjeljivanja, zaštita kosti, adekvatna hemostaza, zaštita rane od infekcije, smanjenje postoperativne boli, te manji i estetski prihvatljiv ožiljak.

MATERIJALI I INSTRUMENTARIJ

1. KIRURŠKA IGLA (Slika 1)

Mora zadovoljavati određene uvjete: mora biti izuzetno oštra da ne uzrokuje preveliku traumu prolaskom kroz tkivo; mora biti dovoljno kruta da se ne deformira kod povećanog otpora, a opet i dovoljno elastična da se savije prije eventualnog loma; mora biti sterilna, te otporna na koroziju. Izrađuje se od nehrđajućeg čelika, legure željeza i ugljika kojima se dodaju antioksidanti kao što su nikel i krom radi povećanja otpornosti na kemijske faktore. Uz to se i površinski obrađuju, oblažu se supstancijama koje imaju lubrikantni učinak (silikon i teflon), radi što lakšeg prolaska kroz tkivo. Sastoji se od vrha (dio igle koji prvi dolazi u kontakt s tkivom), tijela (središnji dio igle koji služi za prihvat iglodržaćem) i ušice (završni dio koji služi za vezu s kirurškim koncem). Duljina igala u stomatologiji varira od 13 do 19 mm; koriste se okrugle igle 3/8 i 1/2.

2. KIRURŠKI KONAC (Slika 2)

Idealni konac trebao bi: biti biokompatibilan, posjedovati kontroliranu resorpciju, posjedovati minimalnu kapilarnost, spriječiti širenje infekcije, djelovati analergijski, imati veliku tenzijsku snagu, posjedovati odgovarajuću elastičnost, biti podatan, posjedovati dovoljnu skliskost, imati ujednačeni promjer, omogućiti lako rukovanje, biti sterilan, biti dobro vidljiv u operativnom polju, garantirati stabilnost čvora, onemogućiti prijanjanje plaka i biti prihvatljiv cijenom. Obzirom na stupanj resorpcije konce dijelimo na resorptivne (Tablica 1) i neresorptivne (Tablica 2). Prema porijeklu dijelimo ih na prirodne i sintetičke (Tablica 1,2), a obzirom na strukturu postoje monofilamenti i polifilamenti.

PRIRODNI	SINTETSKI
Catgut	Poliglikolna kiselina - Pga
Kromirani catgut	Poliglaktin 910
Kolagen	Polidioksan

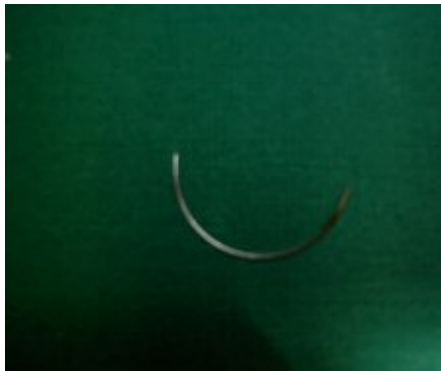
Tablica 1. Resorptivni kirurški konac

PRIRODNI	SINTETSKI
Svila	Poliester
Lan	Poliamid
Pamuk	Polipropilen
	Politetrafluoretilen

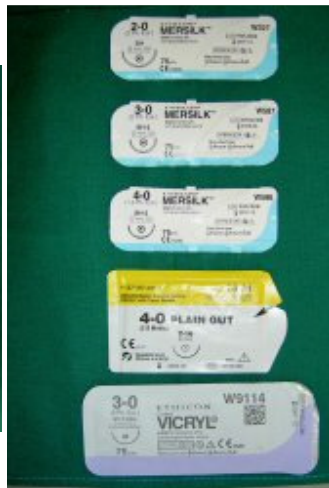Tablica 2 . Neresorptivni kirurški konac

3. IGLODRŽAČ (Slika 3)

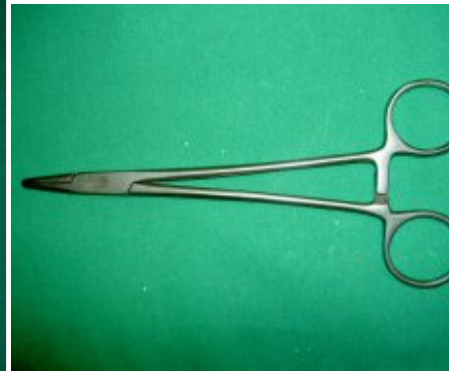Instrument kojim provlačimo kiruršku iglu kroz tkivo, a sastoji se od radnog dijela ili kljuna za prihvat igle i držala; kljunom hvatamo iglu uvijek na spoju srednje i zadnje trećine.



Slika 1



Slika 2



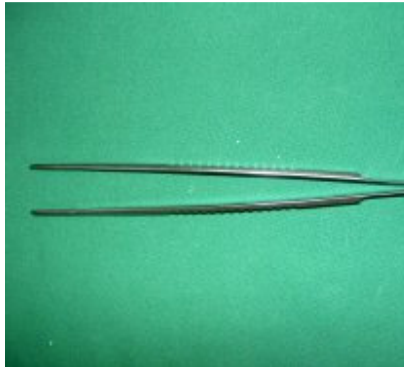
Slika 3

4. PINCETA

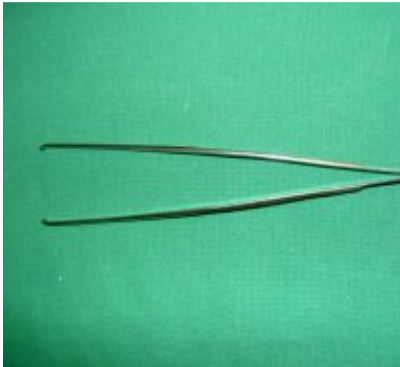
Služi za prihvat i držanje tkiva. Anatomska (Slika 4a) pinceta je tupa i zaobljena te služi za prihvat krhkog i osjetljivog tkiva, dok kirurška (Slika 4b) pinceta ima na vrhu zub radi čvršćeg držanja čvršćeg tkiva.

5. ŠKARICE (Slika 5)

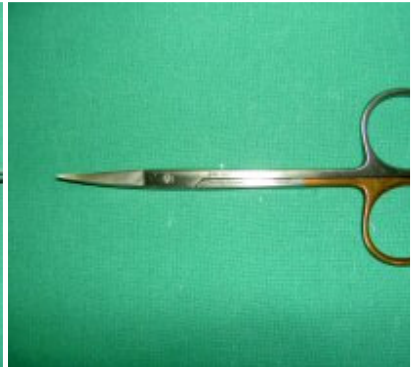6. KUKA (Slika 6)



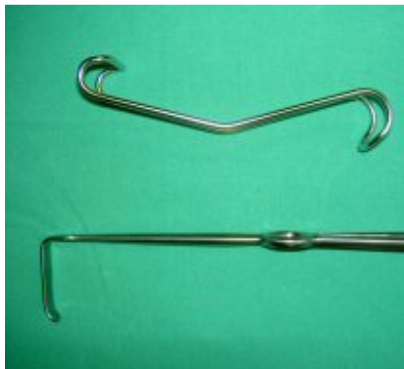Slika 4a



Slika 4b



Slika 5



Slika 6

KIRURŠKI ČVOROVI

Osnovni čvorovi što ih koristimo u stomatologiji su sljedeći:

- OBIČNI ili POLUČVOR veže se tako da krajeve konca jednom okrenemo, omotamo jedan oko drugog te potom stegnemo (konačan oblik čvora može biti simetričan ili asimetričan);
- RAVNI ili KVADRATNI kombinacija je dvaju simetričnih polučvorova vezanih jedan preko drugoga tako da leže u istoj ravnini, a to se postiže tako da kod vezivanja drugog polučvora mijenjamo smjer motanja konca,
- UKRŠTENI se čvor također sastoji od dva polučvora samo što su oba vezana u istom smjeru,
- KIRURŠKI ili mornarski čvor se sastoji od dvostruko ili čak trostruko omotanih konaca osiguranih jednim polučvorom vezanim u suprotnom smjeru od prethodnih.

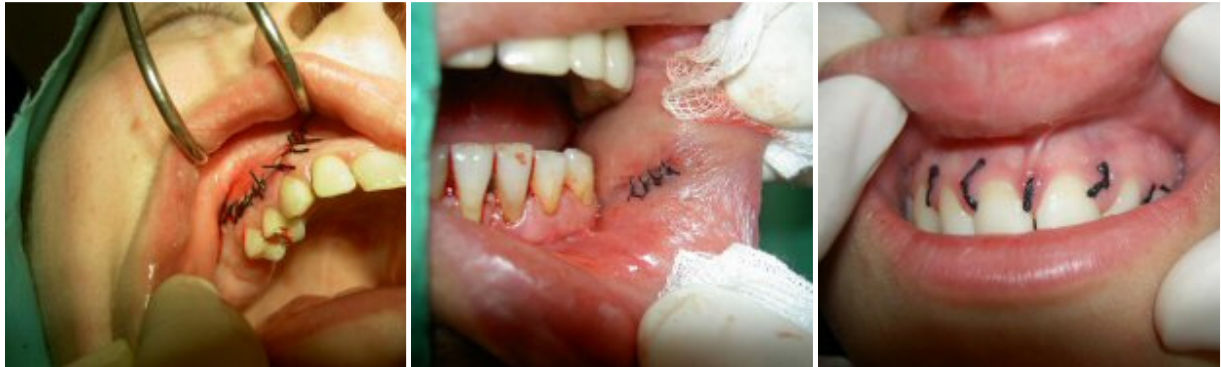VRSTE ŠAVOVA

Po načinu izvođenja šavove dijelimo na pojedinačne i produžene.

Vrste pojedinačnih šavova (Slike 7a, 7b, 8): obični pojedinačni šav, vodoravni madrac-šav, okomiti madrac-šav, koronalni madrac-šav, križani ili x-šav, šav za papilu i viseći pojedinačni šav. Nakon što se provuče konac kroz tkivo pojedinačni se šav odmah veže, a višak konca odreže. Izvodi se kratkim koncima s većim brojem čvorova.

Vrste produženih šavova (Slika 9): obični produženi šav, šav "rolana šunka", vodoravni madrac-šav za papilu, okomiti madrac-šav za papilu, viseći produženi šav bukalnog reznja, viseći produženi šav bukalnog i palatinalnog reznja, simultani produženi šav bukalnog i palatinalnog reznja.

Produženi šav, za razliku od pojedinačnog, ima samo jedan ili najviše dva čvora od kojih, u tom slučaju, prvi služi za fiksiranje konca i početak šivanja, a drugi je završni. Konac izbora je monofilament jer bolje klizi kroz tkivo, a mogućnost infekcije je manja.



Slika 7a, slika 7b - Pojedinačni šavovi

Slika 8 - Povratni šav

UKLANJANJE KONACA

U slučaju kad smo za šivanje rabili neresorptivni konac, nakon zarastanja rane pristupamo uklanjanju šavova (poznato po terminu "šavi ex"). To je obično tjedan dana nakon šivanja. Budući da je i to mali kirurški zahvat, pristupamo mu poštujući sva pravila aseptičnog rada:

- priprema sterilnih instrumenata – pinceta, škarice, sonda, ogledalce i gaza;
- pacijent ispire usta oralnim antiseptikom, npr. Belosept;
- eventualna antibiotska zaštita visokorizičnih pacijenata;
- preporučljiva je uporaba topikalnog anestetika;
- lijevom rukom uhvatimo pincetom kraj konca i lagano ga zategnemo te škaricama odrežemo konac što bliže tkivu;
- pincetom izvadimo konac iz tkiva i složimo na gazu;
- kada je konac uslijed edema tkiva slabije dostupan poslužiti ćemo se sondom kako bismo podigli vidljivi dio i odrezali pri dnu;
- na kraju zahvata pacijent još jednom ispire usta kao na početku ili mu tkivo premažemo štapićem namočenim u 3%-tni H₂O₂.

Iako se u načelu resorptivni konac sam resorbira u određenim slučajevima potrebno ga je ukloniti. Tehnika je ista kao i za neresorptivni konac.


KOMPLIKACIJE

Osnovne su komplikacije na koje nailazimo:

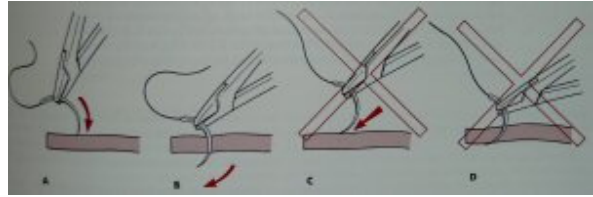
- POST-OPERATIVNA INFEKCIJA,
- POPUŠTANJE ŠAVOVA,
- DEHISCENCIJA RANE.

U slučaju infekcije potrebno je odmah lokalno djelovati – drenirati, a ako je potrebno i revidirati ranu s eventualnim uklanjanjem nekrotičnog tkiva. Ako dođe do popuštanja šavova u početnoj fazi zarastanja rane treba se napraviti revizija loše vezanih čvorova. U poodmakloj fazi ne smatramo to ozbiljnijom komplikacijom. Kad govorimo o dehiscenciji rane mislimo na potpuno ili djelomično odvajanje rubova rane. Terapija predviđa otklanjanje uzroka, saniranje eventualne infekcije, te ponovno šivanje rane.

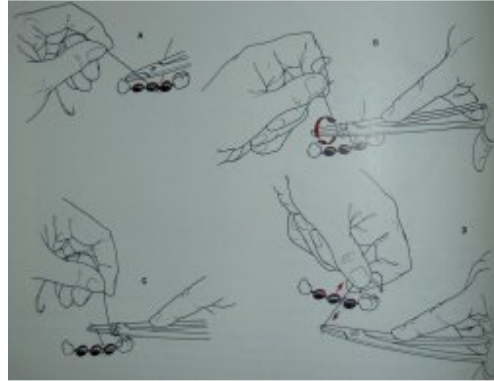
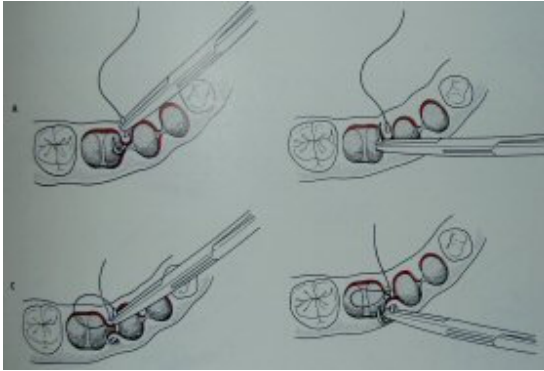
Tehnike šivanja (Slike 10, 11a, 11b) i u tom slučaju ovaj rad bio obujma jedne SONDE. Naš dobronamjerni savjet za one koji žele znati više o tome je da posjete tečaj "Tehnike šivanja i vrste šavova primjenjivi u usnoj šupljini" s voditeljem Prof.dr.sc. J. Grgurevićem.



Slika 9 - Produženi šav



Slika 10 - Pravilan način ubadanja igle



Slika 11a i 11b - Tehnike šivanja