

**Prof. dr. sc. Miljenko Marotti**

Katedra za radiologiju  
Stomatološkog fakulteta  
Sveučilišta u Zagrebu

## OSNOVE RADIOLOGIJE ZA STOMATOLOGE

### OSOBINE RENTGENTSKIH ZRAKA

Rentgenske zrake su oblik elektromagnetskog zračenja vrlo kratkih valnih dužina. Nastaju u rentgenskoj cijevi kada elektroni nastali na katodi velikom brzinom udare u metalnu zapreku na anodi. Pri tome dolazi do izbacivanja elektrona iz elektronskih ljusaka atoma. Na mjesto izbačenog elektrona uskače elektron iz više energetske razine pri čemu se stvaraju rentgenske zrake i toplina. Rentgenske zrake pokazuju fizikalno, kemijsko (djelovanje na fotoemulziju) i biološko djelovanje (posljedica je ionizacije). Glavna svojstva rentgenskih zraka su:

#### 1. Prodornost

Prodornost rentgenskih zraka ovisi o njihovoj valnoj dužini. Što su rentgenske zrake kraće valne dužine, njihova je prodornost veća.

#### 2. Apsorpcija u materiji

Apsorpcija rentgenskih zraka ovisi o njihovoj valnoj dužini, debljini objekta koji snimamo, atomskoj težini elemenata od kojih se objekt sastoji i o specifičnoj težini objekta. Apsorpcija je veća kod veće valne dužine rentgenskih zraka, debljeg objekta i veće specifične težine.

#### 3. Pravocrtno širenje

Rentgenske zrake šire se iz žarišta rentgenske cijevi pravocrtno. Površina na koju padaju povećava se s kvadratom udaljenosti. Količina rentgenskih zraka koji padaju na određenu površinu pada s kvadratom udaljenosti.

#### 4. Nevidljivost

Rentgenske zrake su nevidljive i šire se približno brzinom svjetlosti.

#### 5. Kumulativnost

Rentgenske zrake se pri svakom izlaganju njihovom djelovanju kumuliraju u ljudskom tijelu.

#### 6. Fluorescencija i nastanak rentgenske slike na zaslonu

Neke kemijske tvari kao što su cinkov sulfid ili kalcijev volframat zasvijetle kada se izlože djelovanju rentgenskih zraka. Ova pojava koristi se kod tehnike prosvjetljavanja jer je zaslon dijaskopskog uređaja premazan jednom od ovih kemijskih tvari. Ovisno o količini rentgenskih zraka koje prođu kroz ljudsko tijelo i izlože zaslon njihovom djelovanju, on će jače ili manje svijetliti. Veća količina rentgenskih zraka uzrokuje jaču fluorescenciju. Ovim rentgenske zrake postaju "vidljive" čime se omogućuje analiza unutrašnje građe ljudskog tijela. Stavimo li neki predmet između rentgenske cijevi i zaslona, isti će apsorbirati rentgenske zrake. Ako je apsorpcija jača, fluorescencija na zaslonu biti će slabija i predmet će se vidjeti na zaslonu kao zasjenjenje. Ovo je temelj rentgenološke dijagnostike dijaskopijom.

Sposobnost fluorescencije upotrebljava se također kod folija za pojačavanje pri rentgenskom slikanju čime se skraćuje vrijeme ekspozicije i smanjuje količina zračenja koje tijelo prima.

## 7. Djelovanje na fotografsku emulziju

Kada se fotografska emulzija (rentgentski film) izloži djelovanju rentgentskih zraka, ona pocrni. Zacrnenje rentgentskog filma je proporcionalno količini rentgentskog zračenja kojem je izloženo. Veća izloženost, veće zacrnenje. Ovo je temelj klasične rentgentske radiografije. Obrnuto od zaslona na dijaskopskom uređaju sjena se na rentgentskom filmu (rentgenogramu) prikazuje kao svjetlina manje ili veće jačine. Jačina svjetline ("sjene") je proporcionalna količini apsorbiranih zraka. Što je jača apsorpcija, svjetlina ("sjena") je jača.

Na rentgenogramu razlikujemo pet različitih intenziteta zasjenjenja:

1. Zrak (pluća, probavni sustav)
2. Masno tkivo
3. Meke česti (mišići, parenhimni organi)
4. Vapno (kosti, kalcifikati)
5. Metal (strana tijela, kontrasti)

Djelovanje rentgentskih zraka na fotoemulziju omogućuje dokumentaciju obavljenog pregleda na rentgentskom filmu.

## 8. Ionizacija

Pri prolazu rentgentskih zraka kroz materiju dolazi do ionizacije. To je pojava da pri izbijanju elektrona iz električki neutralnog atoma, elektron postaje pozitivno nabijeni ion. Izbijeni elektron postaje negativni ion.

## GRAĐA RENTGENTSKE CIJEVI I NASTANAK RENTGENTSKIH ZRAKA

Rentgentska cijev je vakumska staklena elektronska cijev s dvije elektrode, anodom i katodom. Elektroni se stvaraju na katodi, negativno nabijenoj elektrodi, toplinskom emisijom. Brzina elektrona u cijevi određena je razlikom potencijala između anode i katode. Kod većeg napona veća je brzina elektrona, sraz s anodom snažniji, rentgentske zrake su kraće valne duljine, a time i veće prodornosti.

Katodu, koja je načinjena od volframske žice, grijemo niskonaponskom izmjeničnom električnom strujom (struja grijanja) čime se omogućuje stvaranje roja elektrona. Struja grijanja ima napon od 12 do 18 volti i jačinu od 3 do 5 ampera. Broj elektrona koji se oslobađa na katodi u direktnoj je svezi s njenom temperaturom, odnosno količinom strujnog tijeka kojim je grijemo. Između pozitivne anode i negativne katode priključena je visokonaponska istosmjerna struja napona od 45 do 150 kV. Stvoreni se roj elektrona na katodi zbog razlike potencijala i suprotnog naboja velikom brzinom usmjeri na anodu, te u srazu s njom nastaju rentgentske zrake i velika količina topline. Pri tome elektroni s katode udaraju u elektrone smještene u elektronskim ljuskama volframa anode i izbacuju ih iz njihovog ležišta. Elektroni iz više energetske razine uskaču na mjesto izbijenog elektrona pri čemu se stvara rentgentsko zračenje. Ovisno o položaju elektronske ljuske, stvaraju se rentgentske zrake različitih energetskih nivoa što stvara spektar rentgentskih zraka različitih valnih dužina. 99,9% energije pretvori se u toplinu, a ostatak u elektromagnetsko zračenje - rentgentske zrake.

Anoda je građena od volframa, koji ima visoko talište (3387 oC), povezanog s bakrenim nosačem, odličnim provodnikom stvorene topline. Bakreni nosač hladi se vodom, uljem ili zrakom. Žarište anode je meta u koju udaraju elektroni. Da se žarište anode ne bi prekomjerno zagrijavalo, anoda u rentgentskoj cijevi rotira čime se toplina dispergira na veću površinu. Žarište anode je iskošeno, čime se dobiva optičko smanjenje samog žarišta i time bolja oštrina slike uz istu površinu. O veličini žarišta ovisi oštrina rentgentske slike. Manje žarište daje oštriju sliku.

## OSNOVNI DIJELOVI RENTGENTSKIH UREĐAJA

Postoje dvije osnovne vrste rentgentskih uređaja: uređaj s fluorescentnim zaslonom koji služi za prosvjetljavanje (dijaskopiju) i uređaj za snimanje bez dijaskopije, u koji se ubraja i zubni rentgentski aparat. Današnji uređaji imaju na fluorescentni zaslon pridodano pojačalo s televizijskim lancem koji višestruko pojačava sliku sa zaslona. Ovim se smanjuje količina rentgentskih zraka pri pregledima i poboljšava kvaliteta slike. Ovim uređajem moguće je načiniti i ciljane snimke za vrijeme dijaskopije. Druga vrsta rentgentskog uređaja služi isključivo za snimanje. Sastoji se od rentgentske cijevi, stola na kojem leži bolesnik i držača kazete u kojoj je rentgentski film. Umjesto stola postoji i zidni stativ za snimanje u stojećem i sjedećem položaju.

# RENTGENTSKI UREĐAJ

## 1. Zračnik

Zračnik je građen od rentgentske cijevi, olovnog oklopa i uređaja za suženje rentgentskog snopa. Rentgentska cijev sastoji se od anode i katode smještene u staklenoj cijevi koja je uronjena u sredstvo za hlađenje (ulje, voda). S vanjske strane nalazi se olovni oklop s prednjim dubokim zaslonom koji usmjeruje rentgentske zrake i određuje širinu polja. Olovni oklop služi za djelomičnu zaštitu od rentgentskog zračenja i električne struje visokog napona. Rentgentska cijev spojena je visokonaponskim električnim vodom s generatorom.

## 2. Transformator

Transformator je uređaj za regulaciju napona električne struje. Transformator se sastoji od primarne i sekundarne zavojnice. Struja u primarnoj zavojnici inducira struju u sekundarnoj zavojnici. Promjene napona u sekundarnoj zavojnici proporcionalne su omjeru broja navoja u primarnoj zavojnici. Na primjer, ako broj navoja sekundarne zavojnice ima deset puta više navoja žice od primarne zavojnice, napon struje povišen je za deset puta. Isto vrijedi u obrnutom smjeru, odnosno kada je broj navoja sekundarne zavojnice manji u odnosu na primarnu napon se smanjuje. Niskonaponski transformator smanjuje kod rentgentskog uređaja mrežni napon s 220 volti na 12 do 18 volti za struju grijanja za katodi, dok visokonaponski transformator mijenja napon mreže od 220 volti u 45.000 do 150.000 volti.

## 3. Ispravljači

Ispravljači su uređaji koji mijenjaju izmjeničnu struju visokog napona u istosmjernu koja je potrebna za stvaranje rentgentskih zraka. Kao ispravljači mogu služiti ventilne cijevi ili poluvodiči.

## 4. Komandni stol

Na komandnom stolu nalazi se prekidač gradske mreže i uređaji za kontrolu količine (mA), vremena ekspozicije (s) i napona (V) električne struje. Ovim se određuje kvaliteta i količina rentgentskog zračenja ovisno o snimanom dijelu tijela i njegovom volumenu.

## 4. Stativ

Stativ je nosač fluorescentnog zaslona s pojačalom. Na njemu postoji uređaj koji kontrolira širinu snopa i istovremeno omogućuje ciljano snimanje. Zidni stativ ima držač kazete i služi za snimanja u stojećem stavu.

## 5. Stol za snimanje

Građen je od drva ili plastike. Na njemu leži bolesnik za vrijeme snimanja. Iznad stola nalazi se rentgentska cijev. Ispod stola na kojem leži bolesnik nalazi se držač kazete u koju se ulaže film. Ispred kasete nalazi se Potter-Buckijeva rešetka koja smanjuje sekundarno zračenje i time poboljšava kvalitetu slike.

## 6. Rešetke

Pri prolazu kroz ljudsko tijelo rentgentske zrake se dijelom apsorbiraju, dijelom rasipaju, a dijelom prođu kroz tijelo nepromijenjene. Rasute rentgentske zrake imaju nepovoljno djelovanje na kvalitetu rentgentske slike glede oštrote i kontrasta te su stoga nepoželjne. Otklanjaju se rešetkama. Postoje dvije vrste rešetki, Potter-Buckijeva i Lysholmova rešetka. Rešetke su uređaji koji su građeni od olovnih lamela. One su paralelno postavljene, a između njih je slobodan prostor za nesmetan prolaz neapsorbiranih zraka primarnog snopa. Potter-Buckijeva rešetka se prilikom ekspozicije giba da bi se izbjegao prikaz lamela na rentgentskoj slici. Lysholmova rešetka ima tanje lamele i premda je prvotno bila statična danas se katapultnim uređajem dovodi u stanje titranja za vrijeme ekspozicije čime se izbjegava prikaz lamela.

## 7. Tubusi

Tubusi su uređaji građeni od olova koji se nalaze na samom izlasku iz rentgentske cijevi. Služe za regulaciju širine zračnog snopa i prilagođavaju ga veličinom snimanom dijelu tijela.

## ZUBNA RENTGENTSKA APARATURA

Radi se o poluvalnim aparatima kod kojih anoda služi kao ispravljač struje. Koristi struju gradske mreže frekvencije 50 Hz. Negativni dio faze ne prolazi kroz cijev. Napon iznosi od 45kV do 90 kV kod novijih aparata. Rentgentska cijev s tubusom ima držač s zglobnim uređajem koji omogućuje iskošenje cijevi.

## ZUBNI RENTGENOGRAM

Rentgenološka slika zubi služi kao morfološki i fiziološki zapis gornje i donje čeljusti. Upotrebljava se također za praćenje patoloških stanja kao i kontrolu terapijskih postupaka te za praćenje tijeka degenerativnih bolesti. Zubni rendgenogram je fotografski film koji predstavlja sjenu zuba i okolnog koštanog tkiva

Objekti koji se opiru prolasku rtg zraka ili ih apsorbiraju, prikazuju se na rendgenskom filmu kao bijela područja (zlatne krune, metalna punjenja) i nazivaju se sjenama. Objekti koji pokazuju manji otpor prolazu rtg zraka prikazuju se na rtg filmu u rasponu od crnih do sivih područja ovisno o količini apsorbiranog zračenja i nazivaju se prosvjetljenjem. Primjer su meka tkiva i koštana destrukcija. Metalna punjenja i krune pojavljuju se kao bijela područja na zubnom rendgenogramu. Silikatna punjenja prikazuju se kao prosvjetljenja i ne smiju se zamijeniti za kariozne promjene.

## VRSTE FILMOVA I NAČINI SNIMANJA ZUBNOG RENDGENOGRAMA

### INTRAORALNE SLIKE

Pojam intraoralnih radiografskih pregleda zubi i alveolarnog grebena predmnijeva da se film nalazi u ustima. U širem smislu intraoralne slike dijele se na :

- a) intraoralne retroalveolarne slike
- b) slike sa ugrizom u traku
- c) intraoralne zagrizne aksijalne slike
- d) intraoralne zagrizne kose slike

Intraoralna radiografija najčešća je radiologijska pretraga u zubnoj ambulanti. Intraoralna retroalveolarna slika pokazuje u cjelosti krunu, vrat i korijen zuba kao i okolno koštano tkivo uključujući najmanje 2 do 3 mm alveolarne kosti ispod vrha korjena. Normalna intraoralna retroalveolarna slika prikazuje tanku linearnu intenzivnu sjenu što odgovara kortikalnoj kosti (lamina dura) koja okružuje korijen zuba i od kojeg je odijeljena diskretnim transparentnim područjem debljine do 0,5 mm do 2.2 mm u promjeru. Ovo predstavlja periodontalni ligament odnosno periodontalnu membranu. Kost između korjenova naziva se intraradikularna kost. Kost između korjenova preležućih zuba naziva se interseptalna kost. Lamina dura dosiže do nivoa od približno 4 mm ispod caklinskog-cementnog spoja. Unutar interseptalne kosti često se vide vaskularne strukture širine cca 1 mm, ove strukture odgovaraju nutritivnim kanalima. Širenje periodontalnog ligamenta i gubitak lamine dure rani su znakovi rubne periodontalne bolesti ili periapikalne patologije. Spongiozni prostori unutar interseptalne kosti mogu se u takvim slučajevima povećati. Rjeđe širenje periodontalnog ligamentarnog prostora može biti rani znak sklerodermije, osteosarkoma ili Ewing-ovog sarkoma. U takvim slučajevima radiologijski znakovi često su praćeni jakim bolom. Kod traumatskih promjena zuba i dislokacije kao i eventualne reimplantacije periodontalni ligamentarni prostor će za vrijeme ranog postoperativnog perioda pokazivati generalizirano proširenje.

### INTRAORALNE TEHNIKE

#### INTRAORALNA RETROALVEOLARNA SLIKA (Slika1)

Temeljna tehnika za slikanje zubnog rendgenograma je intraoralna retroalveolarna slika s filmom veličine 2x3 i 3x4 cm na kojoj su prikazana dva do tri zuba. Za incizive i kanine filmovi se postavljaju uspravno, a za prikaz premolara, i molara filmovi su u ustima smješteni poprečno dužom osovinom. Intraoralnim retroalveolarnim filmom prikazuje se zub u cijeloj svojoj dužini sa prikazom krune, vrata i korijena zuba. Ova tehnika omogućuje detaljnu analizu zuba i okolne koštane strukture.

Indikacije za intraoralnu retroalveolarnu sliku su:

1. Patološke promjene krune, vrata i korijena zuba.
2. Traumatske povrede zuba.
3. Anomalije zuba.
4. Kontrola terapijskih postupaka (punjenje korijenskih kanala, resekcija korijena zuba).
5. Analiza priležećih koštanih struktura (periodontalna membrana, lamina dura, interdentalna septa).

## PRAVILO ORTOPROJEKCIJE I IZOMETRIJE

Obzirom su zubi u gornjoj i donjoj čeljusti smješteni pod određenim kutem u odnosu na horizontalnu i sagitalnu ravninu, kod slikanja je važno ove činjenice uzeti u obzir da bi se na rendgenogramu dobila odgovarajuća veličina i izgled zuba. Za prikazivanje odgovarajuće dužine zuba nužno je da je smjer rendgenskih zraka okomit na imaginarnu liniju koja siječe kut između površine filma i površine zuba. Skraćenje zubne sjene nastaje zbog prevelike angulacije rentgenskih zraka, dok izduženje zubne sjene nastaje zbog premale angulacije. Da bi se izbjeglo preklapanje sjena zuba na rendgenogramu mora biti zadovoljeno pravilo ortoprojeksijske. Pravilo ortoprojeksijske bit će zadovoljeno ako je smjer centralne zrake okomit na ravninu koja spaja plohe dviju susjednih zuba. Zbog anatomske građe katkada je nemoguće na jednom rendgenogramu prikazati pravilnu dužinu zubnih korjenova bez prekrivanja pojedinih djelova. Zbog divergencije korjenova u gornjoj molarnoj regiji pravilna dužina bukalnih i lingvalnih korjenova ne može biti prikazana na istom filmu.

VRSTA ZUBI GORNJA ČELJUST		KUTEVI NAGIBA DONJA ČELJUST
INCIZIVI	+55 DO +65	-15 DO -25
CANINI	+45 DO +55	-15 DO -25
PREMOLARI	+35 DO +45	-15
MOLARI	+25 DO +35	0

**Tablica 1: KUTEVI NAGIBA TUBUSA PREMA HORIZONTALNOJ RAVNINI ZA INTRAORALNU RETROALVEOLARNU SLIKU GORNJE I DONJE ČELJUSTI (IZOMETRIJA)**

VRSTA ZUBI GORNJA ČELJUST		KUTEVI NAGIBA DONJA ČELJUST
INCIZIVI	0	0
CANINI	60 DO 75	40 DO 50
PREMOLARI	70 DO 80	70 DO 80
MOLARI	80 DO 90	80 DO 90

**Tablica 2: KUTEVI NAGIBA TUBUSA PREMA OKOMITOJ RAVNINI ZA INTRAORALNU RETROALVEOLARNU SLIKU GORNJE I DONJE ČELJUSTI (ORTOPROJEKCIJA)**

Kod slikanja zuba u gornjoj čeljusti bolesnik se postavlja tako da je sagitalna ravnina glave pada pod pravim kutem na površinu poda. Horizontalna ravnina koja spaja tragus uha sa nazolabijelnim kutem mora biti paralelna sa površinom poda. Horizontalna linija koja spaja tragus uha sa kutem usana koristi se za orijentaciju kod snimanja zubi u donjoj čeljusti. Ova linija također mora biti paralelna sa površinom poda. Kod svih vrsta slikanja glava mora biti čvrsto fiksirana, da bi se izbjeglo pomicanje za vrijeme ekspozicije.

## POSTAVLJANJE FILMA U USTA

Prije nego se postavi film za intraoralno retroalveolarno slikanje moraju se poduzeti neke mjere predostrožnosti. Obvezno je odstraniti naočale i mobilnu protetiku prije početka ekspozicije. Praktični savjeti: kod snimanja inciziva i kanina u gornjoj čeljusti film se pridržava palcem i kažiprstom za njegovu donju stranu i postavlja se uspravno. Zub koji želimo snimiti mora se nalaziti na sredini filma. Donji rub filma mora prekrivati incizalne bridove prednjeg zuba za 3 mm. Za snimanje premolara u gornjoj čeljusti film se prihvaća palcem i kažiprstom suprotne ruke za donji vanjski kut. Film se postavlja poprečno (horizontalni položaj) sve dok se drugi premolar ne nađe na sredini

filma. Bolesnik film fiksira kažiprstom suprotne ruke u visini vrata zuba. Pritisak na film ne smije biti previše jak da ne bi došlo do savijanja i na taj način do deformirane slike zuba na filmu. Za snimanje molara u gornjoj čeljusti postupak je isti kao i za premolare. Za snimanje inciziva i kanina u donjoj čeljusti film se umetne u usta držeći za njegov gornji rub palcem i kažiprstom i postavi se tako da donja polovina filma leži ispod jezika, a gornja polovina iza zuba koji želimo snimiti. Gornji rub filma mora za 3 mm prekrivati incizalni rub donjih prednjih zuba. Kad je film položen u ustima bolesnik ga pridržava kažiprstom lijeve ili desne ruke sa umjerenim pritiskom. Kod snimanja molara u području donje čeljusti film se obuhvati palcem i kažiprstom suprotne ruke za vanjski gornji kut i unese u usta u poprečnom položaju. Film se postavlja u forniks između jezika i lingvalne strane molara. Bolesnik kažiprstom suprotne ruke pridržava film pritiskom u predjelu vrata zuba. Za snimanje premolara u donjoj čeljusti film se unosi kao i kod molara.

## **Intraoralna retroalveolarna tehnika slikanja - gornja čeljust**

### **Incizivi**

Zamišljena linija koja spaja tragus uha sa nazolabijalnim kutem paralelna je sa površinom poda. Film je postavljen uzdužno. Vrh tubusa postavljen je na vrh nosa sa nagibnim kutem od +55o i sagitalnim kutem od 0o.

### **Kanini**

Zamišljena linija koja spaja tragus uha sa nazolabijalnim kutem paralelna je sa površinom poda. Vrh tubusa postavlja se 0,5 cm distalno od nosnog krila. Nagibni kut iznosi 45 stupnjeva, a sagitalni kut 60 stupnjeva.

### **Premolari**

Zamišljena linija koja spaja tragus uha sa nazolabijalnim kutem paralelna je sa površinom poda. Film se postavlja horizontalno po dužoj osovini. Vrh tubusa postavlja se za slikanje prvog premolara 0,5 cm mezijalno od točke u kojoj se sijeku okomica spuštenu iz zjenice oka i zamišljene linije koja spaja tragus uha sa nazolabijalnim kutem. Za drugi premolar vrh tubusa pomiče se 0.5 cm distalno od prije navedene točke. Nagibni kut iznosi +35 stupnjeva, a sagitalni 70 stupnjeva.

### **Molari**

Zamišljena linija koja spaja tragus uha sa nazolabijalnim kutem paralelna je sa površinom poda. Vrh tubusa postavljen je za slikanje prvog molara u točki gdje se sječe vertikala spuštenu iz kantusa oka na zamišljenu liniju koja spaja tragus uha sa nazolabijalnim kutem. Za drugi molar vrh tubusa je 1 cm distalno od ove točke, a treći molar 2 cm distalno od navedene točke. Nagibni kut iznosi +25 stupnjeva, a sagitalni 80 stupnjeva.

## **Intraoralna retroalveolarna tehnika slikanja zuba - donja čeljust**

### **Incizivi**

Glava bolesnika postavlja se tako da je zamišljena horizontalna linija koja spaja tragus uha sa kutom usana paralelna sa površinom poda. Film se postavlja uspravno. Vrh tubusa postavljen je 1 cm iznad vrha brade. Nagibni kut je -15 stupnjeva, a sagitalni 0 stupnjeva.

### **Kanini**

Glava bolesnika postavlja se tako da je zamišljena horizontalna linija koja spaja tragus uha sa kutom usana paralelna sa površinom poda. Vrh tubusa postavlja se 1 cm iznad donjeg ruba mandibule. Nagibni kut je -15o, a sagitalni 45o.

### **Premolari**

Film se postavlja u usta u poprečnom položaju. Vrh tubusa postavlja se 1 cm iznad donjeg ruba mandibule. Nagibni kut je -5 stupnjeva, sagitalni 70 stupnjeva.

## Molari

Glava bolesnika postavlja se tako da je zamišljena horizontalna linija koja spaja tragus uha sa kutom usana paralelna sa površinom poda. Vrh tubusa postavlja se 1 cm iznad donjeg ruba mandibule nagibni kut je 0-5, sagitalni 80 stupnjeva.

### Posebna ekscentrična tehnika snimanja.

Kod intraoralne retroalveolarne tehnike slikanja pri uobičajenoj tehnici dolazi do superpozicije bukalnih i palatinalnih korjenova tako da se isti prekrivaju, čime se onemogućava analiza. Kod ovih slučajeva centralna zraka i vrh tubusa prvo se centriraju prema uobičajenoj tehnici, a zatim se izvrši dodatni pomak tubusa za 2 do 3 mm u lijevo ili desno tako da centralna zraka bude usmjerena između korijenova čime se oba prikazuju na slici. Ova tehnika pretežno se koristi kod snimanja dvokorijenskih i trokorijenskih zuba u gornjoj čeljusti.

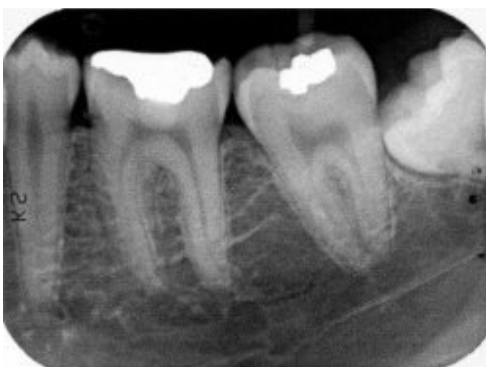Tehnika slikanja sa ugrizom u traku-retrokoronarno snimanje- tehnika slikanja sa ugrizom u traku upotrebljava se za:

1. Otkrivanje aproksimalnog karijesa.
1. Otkrivanje proširenosti i penetracije karijesa prema pulpi.
3. Analiza komorice pulpe
4. Analiza gingivalnog ruba i aproksimalnih punjenja.
5. Analiza alveolarnog grebena radi detekcije ranih periodontalnih promjena
6. Utvrđivanje odnosa zametaka stalnih zubi u odnosu na mliječnu denticiju.

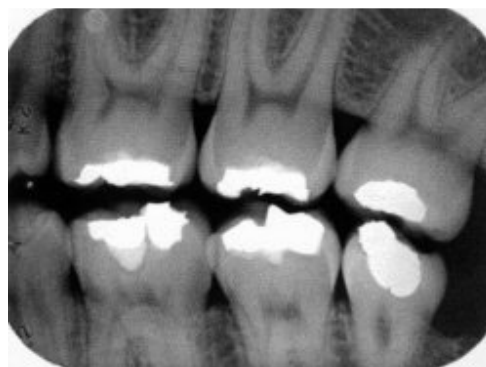Filmovi sa ugrizom u traku korisni su kod periodične provjere stanja zubi i detekcije novih karijesa, kao i u otkrivanju ranih periodontalnih promjena. Kod ove tehnike snimanja postoje već gotovi formirani filmovi sa zagriznim krilcem. Držač filma također može biti građen od plastike. Zagrizno krilce može se izraditi i od čvrstog papira koji se omota oko filma tako da se zagrizna površina nalazi na strani gdje je i folija filma.

### Tehnika slikanja filmom s ugrizom u traku.

Film se se smješta u usta sa stranom za eksponiranje suprotno od regije koja se slika. Bolesnik se uputi da zagriže u traku sa filmom priljubljenim uz stražnju stranu zubi regije koju želimo slikati sa istovremenim prikazom krune, vrata i dijela korjenova zubi gornje i donje čeljusti. Za slikanje ugrizom u traku za prednje zube prosječna angulacija iznosi +8o do +10o.



Slika 1: Intraoralna retroalveolarna slika



Slika 2: "Bite-wing" slika

## INTRAORALNE SLIKE SA UGRIZOM U TRAKU (Slika 2)

Temeljni zadatak ove tehnike je prikaz i analiza interproksimalnih prostora u otkrivanju karijesa koji su teško dostupni inspekciji. Otkrivanje gubitka alveolarne koštane mase i ranih promjena alveolarnog grebena.

## INTRAORALNE ZAGRIZNE SLIKE

Intraoralne zagrizne slike snimaju se umetanjem 5x7 cm velikog filma između okluzalnih površina zubi u ravnini okluzije. Okluzalnom slikom zadovoljava se potreba za prikaz relativno velikih segmenata zubnog luka u cjelosti, uključujući tvrdo nepce, dno usne šupljine kao i prilično veliki dio priležećih postraničnih struktura.

### TEHNIKA SLIKANJA ZA FILMOVE S UGRIZOM U TRAKU

Glava pacijenta postavljena je tako da je okomita ravnina glave usmjerena pod pravim kutom na površinu poda, a okluzalna ravnina paralelna je sa površinom poda. Nagib tubusa iznosi +8 do + 10 stupnjeva za frontalne zube, dok za područje premolara i molara prosječni nagib tubusa također iznosi 8 do 10 stupnjeva, dok je otklon od sagitalne ravnine 80 do 90 stupnjeva.

#### Intraoralne zagrizne aksijalne slike gornje čeljusti (Slika 3)

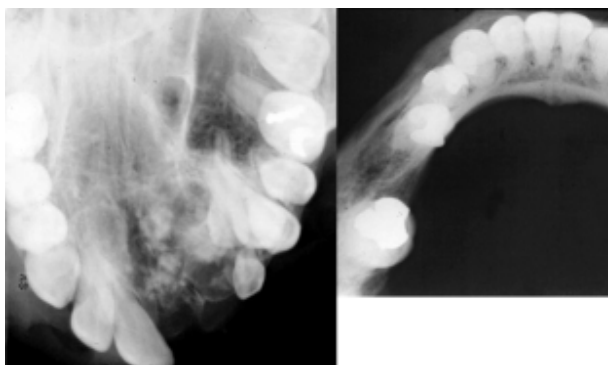
Film veličine 5x7 cm postavlja se horizontalno u usta tako da je paralelan sa površinom poda. Nježnim zagrizom pridržava se u ustima. Tubus rendgenskog aparata centriran je na korijen nosa, a centralna zraka pada okomito na film odnosno na okluzalnu ravninu.

#### Intraoralna zagrizna slika donje čeljusti (Slika 3)

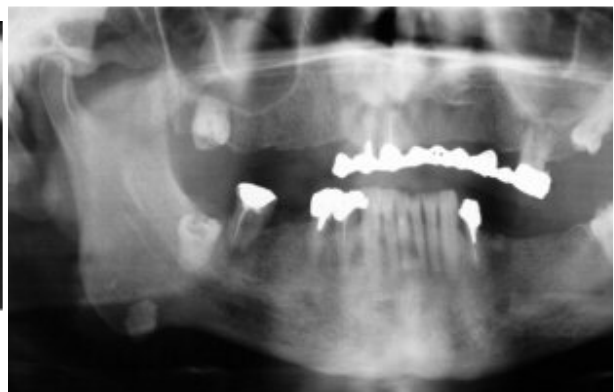Glava bolesnika postavlja se tako da sagitalna ravnina glave zatvara sa površinom poda zamišljeni kut od 45 stupnjeva. Film je postavljen u ustima kao i za sliku gornje čeljusti, odnosno paralelan je sa zagriznom ravninom. Vrh tubusa postavlja se na vršak brade tako da centralna zraka pada pod pravim kutom na površinu filma.

Intraoralna zagrizna kosa slika gornje čeljusti Sagitalna ravnina glave postavljena je okomito na površinu poda, a zagrizna ravnina paralelna sa podom. Film se u ustima nalazi u vodoravnom položaju. Bolesnik laganim zagrizom pridržava film u ustima. Vrh tubusa postavlja se na 1 cm iznad sjecišta zamišljene spuštene okomice iz sredine zjenice oka i linije koja spaja tragus uha sa nazolabijalnim kutem. Nagibni kut iznosi +60 do +65 stupnjeva. Intraoralna zagrizna kosa slika

Glava bolesnika postavlja se tako da sagitalna ravnina glave čini zamišljeni kut od 45 stupnjeva sa površinom poda. Nakon toga bolesnik okrene glavu na suprotnu stranu od strane koju želimo snimiti. Vrh tubusa postavlja se na donji rub mandibule u predjelu prvog molara. Centralna zraka pada okomito na površinu filma. Film se nalazi u ustima u vodoravnom položaju i pridržava se laganim zagrizom.



Slika 3: Aksijalna slika gornje i donje čeljusti



Slika 4: Ortodontomogram

## **Ekstraoralne slike**

Ekstraoralne tehnike slikanja gornje i donje čeljusti podrazumijevaju položaj filma izvan usne šupljine. Ekstraoralne slike upotrebljavaju se kada klinički sumnjivo područje nije prikazano u cjelosti intraoralnim filmovima ili kada se želi prikazati djelove lubanje ili ličnih kostiju.

## **Kose slike donje čeljusti**

Kose slike donje čeljusti upotrebljavaju se u analizi mandibule jer omogućuju detaljan prikaz koštane strukture kao i radiografski prikaz različitih procesa unutar različitih djelova mandibule. Najčešće su to cistične promjene izražene na kostima, lokalne manifestacije bolesti, kongenitalni deformiteti i frakture.

## **Kraniogram u posteriorno - anteriornoj i profilnoj projekciji**

Kraniogram u PA projekciji omogućuje pregled lubanje i ličnih kostiju uz mogućnost otkrivanja patoloških promjena, traume te razvojnih anomalija. Ova projekcija omogućuje dobar prikaz ličnih kostiju uključujući frontalne i etmoidne sinuse, nosnu šupljinu i orbite. Cefalometričke projekcije sastoje se od posteroanteriornih i profilnih slika. Upotrebljavaju se za mjerenje veličine različitih djelova glave kao i za uočavanje varijacija u položaju i obliku kranijalnih i facijalnih struktura. Ova tehnika najčešće se upotrebljava u ortodontici kao pomoć u procjeni rasta i razvoja.

## **Panoramske (pantomografske) slike**

Pomoću panoramskih slika možemo prikazati cijelu donju ili gornju čeljust. Izvor zračenja je u usnoj šupljini (izdužena rentgenska cijev sa šupljom anodom), a film je izvana dobro priljubljen uz oblinu čeljusti. Anoda je štapičastog oblika, široka 1 cm, a žarište je smješteno pri vrhu anode. Taj dio obavijen plastičnom zaštitom (mijenja se nakon svakog pacijenta) smješten je intraoralno, dok je s prednje strane, ekstraoralno, omeđen metalnom pločom koja štiti okolinu od zračenja. Jednom ekspozicijom rentgenskih zraka može se slikati cijela maksila ili mandibula. Kod slikanja gornje čeljusti, anoda je orijentirana pod kutom od 10%, položena koso prema natrag i gore, tako da joj vrh dodiruje sredinu nepca u području drugog molara.

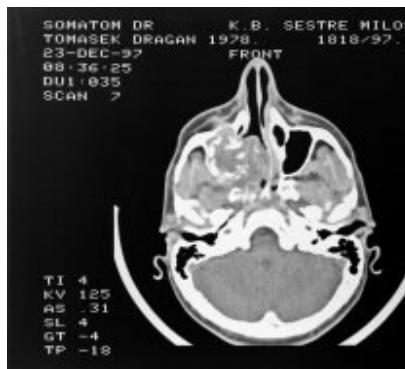
Kod slikanja donje čeljusti vrh anode lagano pritiskuje sredinu korijena jezika u području drugih molara, pod istim kutom kao kod slikanja gornje čeljusti. Nakon uvođenja ortopantomografije ova tehnika je napuštena!

## **Ortopantomografija (Slika 4)**

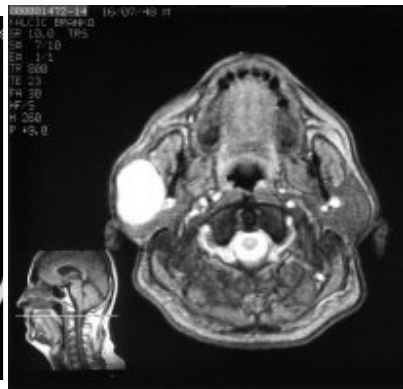
Pomoću ortopan slike možemo istovremeno prikazati donju i gornju čeljust i popratne strukture. Za vrijeme ekspozicije rentgenska cijev i film rotiraju oko objekta. Kretnje rentgenske cijevi i kazete s filmom moraju biti koordinirane. Ortopantomograf stvara slojevnu sliku, upotrebljavajući tri odvojena rotacijska centra, polazeći sa stanovišta da je čeljust sastavljena od triju bazalnih lukova, a svaki od rotacijskih centara trebao bi biti centar jednog od tih lukova, sukladno sa zonom slikanja suprotne strane.

Rentgenska cijev rotira iza zatiljka pacijenta, a kazeta s filmom ispred njegova lica. Kazeta osim toga rotira i oko vlastite osi u smjeru kazaljke na satu, kao i rentgenska cijev i film. Pomoću posebnog prijenosnog mehanizma centri rotacije mijenjaju se u toku ekspozicije automatski i kontinuirano tako što se iz prvog centra slika lijeva polovica čeljusti, iz drugog centra frontalna regija, a iz trećeg desna polovica čeljusti. Da bi se izbjegli eventualni pomaci, jer slikanje traje 12-18 sekundi, glava pacijenta ima uporište u području čela i brade.

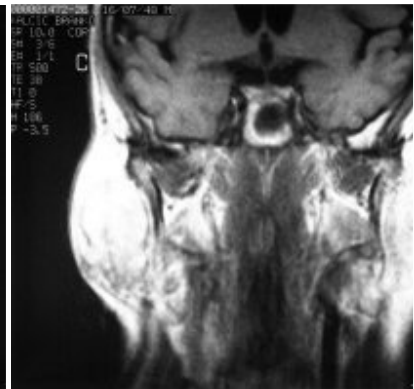
Ortopantomografija je tehnika koja prikazuje facijalne strukture uključujući maksilarni i mandibularni luk, s detaljnim prikazom koštanih struktura i zubi. Ortopantomografija ima široku uporabnu vrijednost i upotrebljava se za procijenu traume, prikaz trećih molara, procijenu miješane denticije i razvoja zuba. Ortopan projekcija upotrebljava se i za preliminarnu analizu izgleda temporomandibularnih zglobova kao i područja ramusa gdje se može uočiti najveći broj patoloških stanja. Ortopantomografija se također upotrebljava u procjeni koštanog dijela čeljusti kandidata za implantaciju jer omogućuje kirurgu da odredi položaj nervusa alveolarisa inferior, kao i prostiranje maksilarnog sinusa te gustoću, kvalitetu i strukturu alveolarne kosti. Nedostatak ortopantomografije sastoji u nedovoljno visokoj rezoluciji i nedostatku detalja, ali istodobno omogućuje analizu velikih površina gornje i donje čeljusti.



**Slika 5: CT tumora lijevog maksilarnog sinusa**



**Slika 6: MR cističnog tumora desne parotidne žlijezde (horizontalni presjek)**



**Slika 7: MR cističnog tumora desne parotidne žlijezde (frontalni presjek)**

### Tomografija ili slojevno snimanje

Tomografija ili slojevno snimanje rentgenografska je tehnika kojom se prikazuje samo jedan sloj unutar ljudskog tijela. Slojevi mogu biti različite debljine od 1 milimetra do 4 centimetra. Tomografija ili slojevno snimanje predstavlja tehniku gdje se istovremeno za vrijeme ekspozicije pomiču rendgenska cijev i kazeta sa filmom u suprotnim pravcima. Osovina oko koje se vrši ovo kretanje cijevi i kazete sa filmom u suprotnim pravcima biti će upravo onaj dio koji će se prikazati na rendgenskoj slici, dok će sve strukture koje se nalaze ispred ili iza ove ravnine biti izbrisani. Ovim je analiza patoloških promjena i anatomskih struktura olakšana jer se ovim načinom snimanja izbjegava superpozicija tkiva i organa koji se nalaze ispred ili iza dobivenog sloja. Zavisno o smjeru kretanja rendgenske cijevi, postoje dvije vrste tomografije. Kod linearne tomografije postoji jednostavno kretanje rendgenske cijevi u smjeru lijevo - desno uz istovremeno kretanje kazete sa filmom u suprotnom smjeru. Kod multidirekionalne tomografije, rendgenska cijev kreće se kružnim, ovalnim ili policikličkim pokretima uz istovremene pokrete kazete s filmom u suprotnom smjeru.