

**Ivana Borčić**  
**Helena Golenić**

## MORFOLOŠKE ANOMALIJE TRAJNIH ZUBA

Kolegij Morfologija zubi s dentalnom antropologijom prvi je stručni predmet koji poučava o izgledu i građi zubi i njihovom smještaju u ustima. Te spoznaje omogućavaju bolji i potpuniji pristup kliničkim predmetima.

Rast i razvoj zubi u čeljusti nemaju uvijek normalni tijek pa govorimo o anomalijama. Zub može biti u cjelosti ili djelomično izmijenjen. Osnovu svake nepravilnosti čine kvantitativne ili kvalitativne poremetnje sinteze ili mineralizacije matriksa.

Najlogičnija podjela nepravilnosti razvitka zuba bazirana je na otkrivanju uzročnih čimbenika. Stoga razlikujemo:

1. nepravilnosti razvitka zuba što su posljedica poremećaja u genomu
2. nepravilnosti razvitka zuba što su posljedica sistemskih poremećaja metabolizma tijekom odontogeneze
3. nepravilnosti razvitka zuba što su posljedica lokalnog djelovanja štetnih faktora u razvoju zuba

Nepravilnosti embrionalnog razvoja zubi očituju se kao abnormalnosti oblika, veličine, boje, strukture, vremena nicanja i položaja zubi u čeljusti. Terminom alomorfizam označavamo oblik zuba, koji dijelom ili posve odstupa od osnovnog oblika. Ovi se nepravilni oblici zubi očituju kao: seksualni dimorfizam, polimorfizam, dismorfizam, amorfizam. Nepravilnosti u obliku zuba nastaju tijekom morfodiferencijacije zubnog zametka i očituju se kao promjene oblika krunice i korijena. Način je nasljeđivanja tih nepravilnosti autosomno dominantan i poligen.

U anomalije oblika zuba ubrajamo:

### DENTES GEMINATI

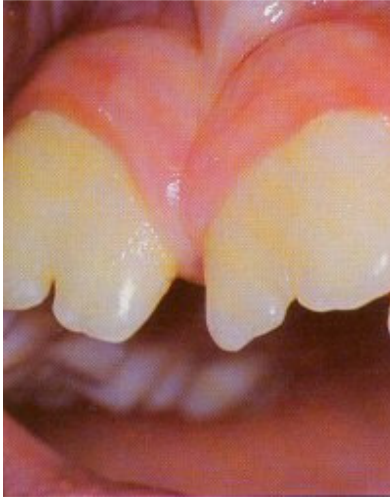
Zubi blizanci (dentes geminati, shysodontia) nastaju uzdužnim dijeljenjem zametnog pupoljka pri čemu cijepanjem jednog zametka nastaju dva jednaka zuba. Kalanje započinje na griznom bridu, a može biti samo naznačeno ili potpuno, stoga se na izniklom zubu uočavaju plići ili dublji urezi, ili potpuna podjela krunice u dvije simetrične manje krunice. Pri potpunom dijeljenju krunice govorimo o pravim blizancima koji imaju posve odvojene pulpne komorice. U trajnoj denticiji ova se nepravilnost najčešće javlja na gornjem lateralnom sjekutiću, a prave zube blizance obično nalazimo u mliječnom zubalu, češće u donjoj, nego u gornjoj čeljusti.

### DENTES CONCRETI

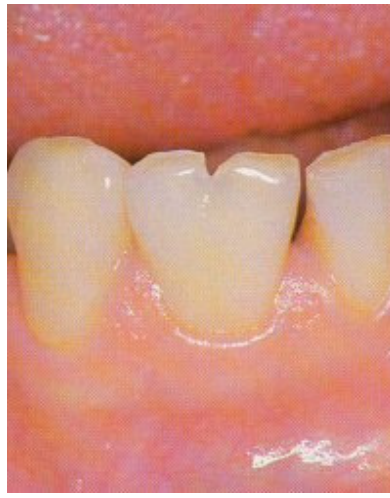Sraštanje zubi (concrecentia) nepravilnost je koja se očituje sraštanjem u području korijenova dvaju ili više zuba. Poremećaj nastaje nakon normalnog razvoja krunice. Sraštanje nastalo prije završetka oblikovanja korijenova zovemo pravom konkrescijom, a sraštanje korijenova nakon njihova oblikovanja naziva se stečenom konkrescijom. Najčešće je u drugog i trećeg gornjeg kutnjaka. Uzroci sraštanja zubnih korijenova nisu posve razjašnjeni. Sraštanjem korijenova nastaju različiti odnosi među pojedinim zubima. To stvara velike poteškoće prilikom vađenja i gotovo uvijek zahtijeva kiruršku intervenciju.

### DENTES CONFUSI

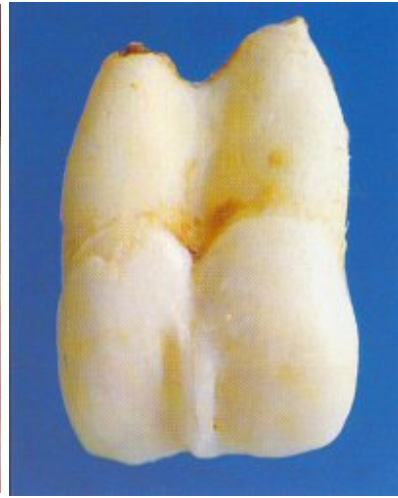
Stopljeni zubi (dentes fusi, synodontia) nastaju kao posljedica ranog spajanja njihovih zametaka, pri čemu nastaje združivanje dvaju susjednih zubnih jezgri prije mineralizacije. Fuziju najčešće uzrokuju fizičke sile ili pritisci nastali doticajem dvaju normalno odvojenih zubnih zametaka na premalom prostoru. Fuzija je česta između normalnog i prekobrojnog zuba, a nasljeđuje se autosomno dominantno. Stapanje je djelomično ili potpuno, a može se dogoditi samo između cakline ili cakline i dentina dvaju ili više zuba. Najčešće se stapaju središnji i bočni sjekutić u gornjoj čeljusti. Često je teško odrediti što je geminacija, a što stapanje, osobito stapanje normalnih i prekobrojnih zubi. Pri geminaciji ukupan broj zubi u zubnom luku mora biti normalan, a u slučaju stapanja nedostaje jedan zub.



**Slika 1: Obostrano izražena geminacija srednjih gornjih sjekutića**



**Slika 2: Jednostrano izražena geminacija donjeg bočnog sjekutića**



**Slika 3: Djelomično stapanje prekobrojnog zuba s gornjim srednjim sjekutićem**

## DENS INVAGINATUS

Dens invaginatus je pojava kada se jedan zub razvija u drugom pa ih nazivaju još dens in dente, radix in radici, dilatirani odontom i dens telescopes. Nepravilnost nastaje kao posljedica invaginacije caklinskog epitela u dentinsku jezgru. Ova poremetnja može zahvatiti sve zube, ali najčešća je na gornjim lateralnim sjekutićima. Uzroci invaginacije zuba nisu sasvim razjašnjeni.

Najčešće se spominje stapanje dvaju zametaka, premještanje caklinskog organa u smjeru dentalne papile, poremećen tok morfogeneze u okolnim tkivima, nedostaci u caklinskom organu ispunjenim vezivnim tkivom. Stomatolozi ovaj nedostatak često zanemaruju premda se na tim mjestima nakuplja plak i stvaraju predilekcijska mjesta za karijes.

## DENS EVAGINATUS

To je nepravilnost zubnog oblika suprotna invaginaciji, a zove se još i okluzalna anomalna kvržica, složeni dilatirani odontom. Zapravo je izbočenje, evaginacija dijela unutarnjeg caklinskog epitela, odnosno ekstruzija u caklinsku pulpu u ranoj fazi razvoja zubi. Proliferirajući caklinski epitel djeluje na podležuću zubnu papilu tako da se diferencira u odontoblaste i stvara dentin. Dens evaginatus je genetski uvjetovana nepravilnost i pojavljuje se isključivo u mongolskoj populaciji.

## TUBERCULUM ANOMALE CARABELLI

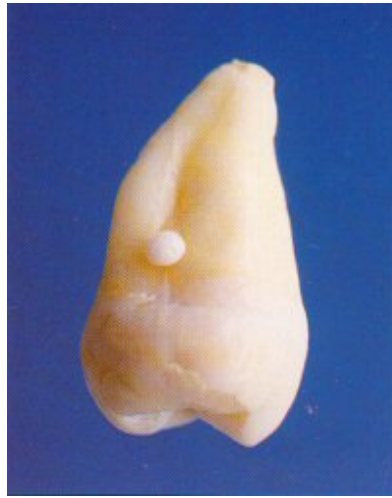Carabellijeva osobitost jedna je od najkonstantnijih morfoloških varijacija, smještena na meziopalatinalnoj strani prvog gornjeg kutnjaka. Tvorba se očituje u obliku točkastog udubljenja, usjekline, kvržice visoke 3 ili više mm. Prema mišljenju ortodonta Arthura Martina Schwarza, ta kvržica omogućava bolje fiksiranje zubnih nizova u položaju centralne okluzije jer tada tuberculum Carabelli leži točno između lingvalnih kvržica donjeg prvog kutnjaka. Ova kvržica predstavlja predilekcijsko mjesto za razvoj karijesa.

## CAKLINSKE TVORBE (caklinski biseri, trnovi, otoci, kapljice)

Paraplastične caklinske tvorbe nakupine su cakline različite veličine i oblika, koje se najčešće javljaju na neuobičajenim mjestima: zubnom vratu i u području rastavljanja korijenova trajnih kutnjaka. Glatke su i sjajne površine, i najčešće uz caklinu imaju i dentinsku jezgru. Smatra se da nastaju od Hertwigove ovojnice prije nego što ona izgubi sposobnost stvaranja cakline. Kliničko je značenje tih tvorbi u tome što zbog zadržavanja hrane mogu uzrokovati gingivitis, parodontitis, a i prikladno su mjesto za razvoj karijesa.



**Slika 4: Potpuno stapanje prekobrojnog zuba s gornjim srednjim sjekutićem**



**Slika 5: Jednostuki caklinski biseri na korijenima gornjih kutnjaka**

## **LOPATASTI SJEKUTIĆ**

Karakteristike te nepravilnosti zubnog oblika su uzdignuti rubovi i udubljenje oralne površine gornjih sjekutića. Udubljenje nalikuje otisku lopate te odatle i naziv lopatasti sjekutić. Budući da se ta anomalija najčešće susreće u mongolskoj populaciji, smatra se da ima genetsku podlogu.

## **TAURODONTIZAM**

Taurodontizam je morfološka nepravilnost zuba obilježena izduženjem krune i pulpne komore u vertikalnom smjeru, te skraćanjem korijenova. Dolazi od riječi tauros (grč. govedo) i odous (grč. zub), i smatra se atavizmom. Najčešća je na molarima, a pojavljuje se u mliječnoj i trajnoj denticiji. Najvjerojatnije nastaje zbog prekasne invaginacije Hertwigove ovojnice za stvaranje korijenova normalnog oblika. Prema stupnju izraženosti anomalije Show razlikuje: hipotaurodonte, mezotaurodonte i hiperturodonte.

## **PREMOLARIZACIJA I MOLARIZACIJA**

Preoblikovanje krune može se očitovati povećanjem broja kvržica na očnjacima i premolarima. Premolarizacija se javlja u očnjaka koji zbog izrazitijeg tuberkuluma podsjećaju na premolare. Razlikujemo dva tipa premolarizacije:

1. tuberkul je široko povezan sa oralnom površinom, a može imati oblik slova "Y" ili "T"
2. tuberkul se uzdiže kao samostalna kvržica

Pandža kvržica (talon cusp) je rijetka odontogena anomalija koja je taj naziv dobila zbog sličnosti s orlovskom pandžom. Građena je od cakline i dentina, a ima oblik slova "Y" ili "T". Može biti estetski neprihvatljiva, uzrokovati okluzijske smetnje i parodontne teskoće.

Molarizacija se javlja u donjih premolara. Lingvalna kvržica donjeg drugog premolara podijeljena je brazdom u dvije manje kvržice, tako da se jedna nalazi bukalno, a dvije lingvalno. Nema kliničkog značenja.

## **HUTCHINSONOV SJEKUTIĆ**

Zbog teratogenog djelovanja mikroorganizma *Treponema pallidum* na ameloblaste tijekom razvoja, nastaju caklinski defekti koji najčešće zahvaćaju incizive i prve molare (konatalni sifilis). Sjekutići imaju bačvasti izgled sa suženjem bočnih strana prema incizalnom rubu, a incizalni brid je polumjesečasto udubljen. Defekti zubi čine zajedno s poremećajima i parenhimatoznim keratitisom tzv. Hutchinsonov trijas. Ova anomalija se javlja na trajnim zubima jer embrij biva zahvaćen bolešću majke tek u 4. mjesecu, nakon morfodiferencijacije.

## **PFLUGEROV KUTNJAK**

Konatalni sifilis pogađa i prve trajne kutnjake. Pojavu karakterizira gubitak morfološkog oblika okluzijske površine te nepravilna izbočenja i udubljenja koja podsjećaju na malinu ili dud. Anomalija je poznata i kao malinasti kutnjak ili Moonov kutnjak.

## **FOURNIEROV ZUB**

Prvi kutnjak s cirkularnim manjkom cakline u blizini žvačne plohe koji nastaje kao posljedica defektnog razvoja zuba.

## **TURNEROV ZUB**

Nepravilnost zubne krune nastaje kao posljedica upalnih promjena u periapexnom području mliječnih zuba koje ometaju proces mineralizacije trajnog nasljednika. Posljedica su hipoplastične promjene na kruni trajnih nasljednika.

## **Zahvala**

Zahvaljujemo prof.dr.sc. Jadranki Keros na susretljivosti i pomoći u izradi ovog rada.

## **LITERATURA**

1. Šutalo J. Patologija i terapija tvrdih zubnih tkiva, Zagreb: Naklada Zadro, 1994.
2. Kallay J. Dentalna antropologija, Zagreb: JAZU, 1974.
3. Hraste J. Dentalna morfologija, Zagreb: Školska knjiga, 1981.
4. Pindburg J.J. Pathology of the Dental Hard Tissues Copenhagen:Memksgaard, 1970.
5. Brkić H., Filipović I. Značenje taurodontizma u oralnoj kirurgiji-prikaz slučaja, Acta Stomatologica Croatica, 1991;25:123-127
6. Pinkham J.R. Pediatric Dentistry, Philadelphia: W.B.Saunders company, 1994.
7. Galić I. Morfološke anomalije zuba, diplomski rad, Zagreb, 1995.
8. Sakić H. Anomalije veličine i oblika zuba, diplomski rad, Zagreb, 1995.