

## **Davor Illeš, dr. stom.**

Zavod za stomatološku protetiku

Stomatološki fakultet

Sveučilište u Zagrebu

### **Kompozitni inlay izrađen u ambulanti (chair side inlay)**

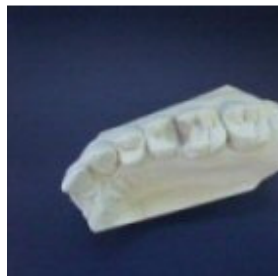U slučajevima ekstenzivnih oštećenja stražnjih zubi, dijelovi zuba koji nedostaju nadomještaju se amalgamskim i kompozitnim ispunima. Pri izradi takvih ispuna najugroženiji su integritet i stabilizacija takvog rada te je za njihovu pravilnu sanaciju indicirano protetsko zbrinjavanje.

U slučajevima gdje protetsko zbrinjavanje nije moguće kao alternativa, nameću se protetski radovi izrađeni u ordinaciji direktno uz pacijenta (chair side). Takvi radovi izrađuju se od kompozita koji se upotrebljavaju za izradu direktnih ispuna ili se mogu izraditi od kompozitno-akrilatnih materijala koji se u protetici upotrebljavaju za izradu estetskih faseta, krunica isl. U slučaju velikog defekta i osobite izloženosti žvačnim silama (npr. u pacijenata s bruksizmom) takve materijale moguće je ojačati umetanjem različitih vrsta vlakana ovisno o materijalu od kojeg se izrađuje ispun. Pošto se takvi radovi za preostalu rubnu strukturu cementiraju adhezivno, oni ujedno i ojačavaju takvu strukturu istovremeno smanjujući naprezanja nastala zbog polimerizacije na najmanju moguću mjeru. Sva navedena svojstva čine kompozitne ispune izrađene izvan usta osobito pogodnima za sanaciju avitalnih zubi čiji je strukturni integritet ionako ugrožen.

Postupak izrade takvog nadomjestka započinjemo brušenjem zuba prema principima brušenja za keramički inlay, overlay ili onlay. Osobitu pažnju potrebno je obratiti na to da pobočne stjenke ispuna budu blago divergentne i bez istaknuto podminiranih mjesta te da dna kaviteta i mjesta nalijeganja nadomjestka budu ravna i dovoljne debljine (Slika 1). Poželjno je da unutarnji kutovi kaviteta budu zaobljeni, a vanjski oštri. Nakon što je brušenje završeno, sondom je potrebno provjeriti divergentnost stjenki te ručnim dlijetom izgladiti caklinske rubove preparacije.

Tako pripremljen kavitet potrebno je dobro osušiti vatom i pusterom te pripremiti okolnu gingivu za otisak. Ako rubovi preparacije sežu u razinu ili ispod razine gingive, retrakcijskim koncem prikazujemo rubove preparacije. Otisak je moguće uzeti parcijalnom metalnom žlicom (Slika 2) ili, što je još bolje, specijalnim bimaksilanim žlicama. Otisni materijali koje odabiremo jesu kombinacije niskoviskoznih i viskoviskoznih hidrofilnih adicijskih silikona ili polietera. Otisak je nakon vađenja iz usta potrebno dezinficirati, osušiti i ostaviti nekoliko sati neodlivenog radi dimenzionalnih promjena u samom materijalu za otiske.


Otisak odlijevamo u super tvrdoj sadri (stone type IV sadra) u dvije kopije pazeći da se otisak ne ošteti prilikom vađenja modela iz otiska. Rubovi se kontroliraju i označava se granica preparacije. Kod uporabe bimaksilarnih djelomičnih žlica otisak se direktno sa jos svježom sadrom



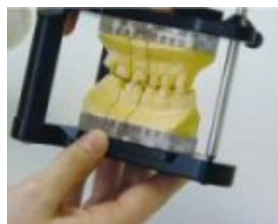
**Slika 1: Kaviteti preparirani za kompozitni inlay**



**Slika 2: Parcijalni otisak čeljusti**



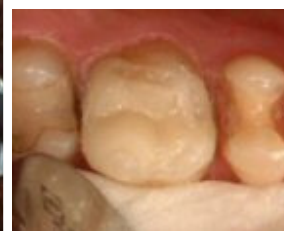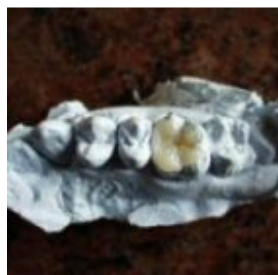postavlja u specijalan artikulator (Slika 3) namijenjen izradi upravo ovakvih nadomjestaka. Kad se sadra u potpunosti stvrdne podminirana mjesta ispune se cementom (npr. "običnim" cinkoksifosfatnim cementom). Nakon toga model se premaže separacijskom tekućinom. Drugi, sekundarni model ostavlja se u nativnom stanju i služi za kontrolu gotovog nadomjestka izvan usta. Tako pripremljenom modelu moguće je napraviti sadreni ključ i nakon toga razdvojiti preparirane zube od ostatka zubnog niza.



**Slika 3: Postupak izrade kompozitnog inlaya u posebno prilagođenom artikulatoru i otiska uzetog bimaksilarnom žlicom**

Ispun se izrađuje modelacijom na pripremljenom modelu standardnim stomatološkim instrumentima kojima bismo ispun izradili i direktno u ustima te pazeći na karakteristike boje i morfologije obližnjih zubi (Slika 4). Morfološka ploha modelira se prema susjedinim zubima ili/i u artikulatoru.

Nakon završetka modelacije nadomjestak se polimerizira ručnim stomatološkim polimerizacijskim svjetlom ili još bolje uz pomoć posebnog uređaja za vanjsku polimerizaciju. Ako se polimerizacija odvija u posebnom uređaju, polimerizacija se može vršiti u jednom navratu.

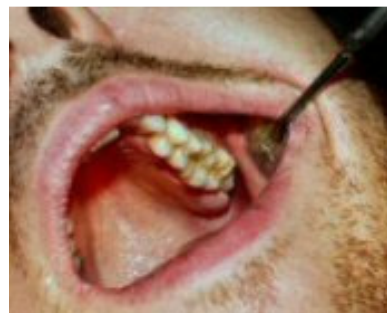

**Slika 4: Kompozitni inlay u fazi isprobavanja na sekundarnom modelu**

**Slika 5: Cementiranje kompozitnog inlaya na zubu 16 i zaštita antioksidacijskim gelom**

Polimerizirani nadomjestak pažljivo se odvaja od radnog modela i isproba na sekundarnom netretiranom modelu. Ako postoje bilo kakve opstrukcije nesmetanom sjedanju nadomjestka na nativni model, uklanjaju se karbidnom frezom.

Usklađeni nadomjestak isproba se u ustima i priprema za cementiranje. Za cementiranje takvog nadomjeska najbolje je upotrijebiti kompozitni cement te pripremiti i zub i nadomjestak za tehniku adhezivnog cementiranja. Pri cementiranju uputno je upotrijebiti koferdam. Višak materijala kod cementiranja odstrani se vaterolicom i celuloidnom trakom, a rubovi nadomjestka prekriju se antioksidacijskim gelom koji sprečava stvaranje kisikom inhibiranog sloja i posljedične pukotine (Slika 5). Kod dualnih cemenata (svjetlosno i kemijski polimerizirajućih) stomatološkim svjetlom za polimerizaciju ubrzavamo polimerizaciju cementa.



**Slika 6: Kompozitni inlay skladno integriran u žvačni sustav**

Nakon cementiranja potrebno je ispolirati rubove nadomjestka i provesti postupak usklađivanja nadomjeska sa habitualnom okluzijom. Nakon što je nadomjestak usklađen s adekvatnim brojem kontakata u položaju maksimalne interkuspidacije i ekscentričnim položajima mandibule, poliraju se okluzalne plohe i zatim još jednom provjerava okluzija. Izrada ovakvih nadomjestaka u posebnim artikulatorima (npr. Easy croc tvrtke Girrbach Dental) moguće je jednostavno izraditi nadomjeske usklađene sa gnatološkim principima koji su funkcionalno izuzetno dobro integrirani u žvačni sustav (slika 6).

## Literatura

1. Herbert T. Shillingburg (Editor), Sumiya Hobo, Lowell D. Whitsett, Richard Jacobi, Susan E. Brackett, *Fundamentals of Fixed Prosthodontics*, Quintessence Pub Co; 3rd edition 1997
2. Girschbach dental GmbH, informativni materijali preuzeti sa [http://www.girschbach.de/de/dentalsysteme/funktion/easy\\_croc/index.php](http://www.girschbach.de/de/dentalsysteme/funktion/easy_croc/index.php), 15.9.2003
3. Crispin BJ. Indirect composite restorations: alternative or replacement for ceramic?. *Compendium of Continuing Education in Dentistry*. 23(7):611-4, 616, 618 passim; quiz 624, 2002 Jul.
4. Suzuki S. Nagai E. Taira Y. Minesaki Y. In vitro wear of indirect composite restoratives. *Journal of Prosthetic Dentistry*. 88(4):431-6, 2002 Oct.
5. Woolf J. The one-appointment indirect ceromer restoration. *Dentistry Today*. 19(11):142-7, 2000 Nov.
6. Beggs RJ. Immediate dies for in-office indirect resin restorations. *Dentistry Today*. 19(9):144-9, 2000 Sep.
7. Small BW. Clinical tips for improved composite resin inlays. *General Dentistry*. 50(5):412-4, 2002 Sep-Oct.