

**Ivica Pelivan**

## KLINIČKA KLASIFIKACIJA PULPNIH BOLESTI

Kliničku klasifikaciju pulpni bolesti teško je do kraja sistematizirati budući da jedna takva podjela, ma koliko iscrpna i detaljna bila, ne može obuhvatiti sve patohistološke entitete koji se mogu dogoditi u pulpi. Stoga je klinička podjela pulpni bolesti uglavnom praktična i didaktična i nikako ju se ne bi smjelo brkati s patohistološkim podjelom.

Prema užbeniku Pathways of the pulp (Cohen S, Burns RC; 2002.) pulpne se bolesti klasificiraju na sljedeće:

1. Reverzibilni pulpitis
2. Ireverzibilne pulpitise koji sa dalje dijele na:

- a) akutne (simptomatske)
- b) subakutne
- c) kronične (većinom asimptomatske)
- d) hiperplastični pulpitis
- e) internu resorpciju
- f) nekrozu pulpe

### Reverzibilni pulpitis

Pri reverzibilnom pulpitisu koji zapravo nije patološki entitet u pravom smislu riječi, već simptom, pulpa je upaljena do te mjere da termički podražaji uzrokuju brz i oštar odgovor u vidu preosjetljivosti. Taj odgovor prestaje ubrzo nakon što se ukloni podražaj koji ga je uzrokovao i u ovom stadiju pulpni promjena bol se nikad ne javlja spontano. Podražaji mogu biti različiti, najčešće su to karijes, parodontalni zahvati, ispuni bez podloge i sl. Ukoliko se podražaj ne ukloni, upalni proces u pulpi se može proširiti i prijeći u ireverzibilni pulpitis. Klinički se reverzibilni pulpitis može razlikovati od ireverzibilnog na dva načina:

1. Kod reverzibilnog pulpitisa odgovor na termičke podražaje (uglavnom na hladnoću) oštra bol koja prestaje čim se podražaj ukloni. Naprotiv, kod ireverzibilnog pulpitisa, bol ne prestaje odmah nakon uklanjanja podražaja već prezistira određeno vrijeme.

2. Kod reverzibilnog pulpitisa gotovo nikad se ne javlja spontana bol, za razliku od ireverzibilnog. Klinički se reverzibilni pulpitis može dijagnosticirati na temelju dobro uzete stomatološke anamneze (pacijent najčešće navodi preosjetljivost na hladno) nadopunjene termičkim testovima.

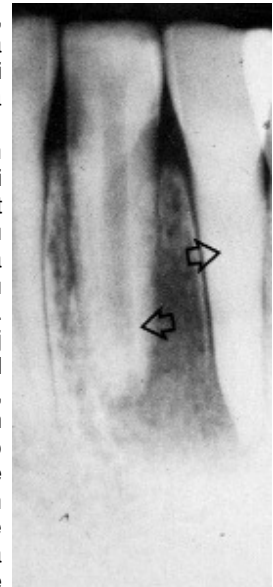
Histološki, pulpa zuba zahvaćenog reverzibilnim pulpitisom pokazuje hiperemiju, odnosno vazodilataciju pulpni kapilara s posljedičnim edemom što rezultira povećanim pulpni tlakom što se zbog pritiska na živčane okončine klinički očituje kao bol. Ukoliko se u ovom stadiju uklone uzroci ovih promjena, pulpa će spontano regresirati u fiziološko stanje bez navedenih kliničkih simptoma.

### Ireverzibilni pulpitis

Klinički se smatra da je akutno upaljena pulpa simptomatska, a kronično upaljena uglavnom asimptomatska. S obzirom na uzrok, ireverzibilni pulpitis može se još podijeliti na onaj izazvan mikroorganizmima (infektivni) i onaj izazvan čimbenicima neinfektivne etiologije ili sterilni. Budući da se klinički ne može pouzdano utvrditi raširenost upalnog procesa u endodontu, ne može se odrediti da li je neki pulpitis parcijalni ili totalni. Prema današnjim je spoznajama terapija bilo kojeg oblika ireverzibilnog pulpitisa isključivo endodontska.

## Akutni ireverzibilni pulpitis (simptomatski)

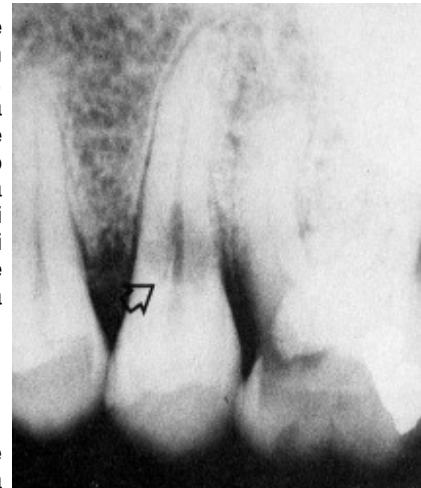
Ovaj oblik pulpitisa klinički je karakteriziran neprovociranim, spontanim, intermitentnim ili kontinuiranim napadima boli. Pod pojmom spontani podrazumijevamo da se ne može uočiti podražaj koji dovodi do pojave boli. Također se boli mogu javiti na neki podražaj, ali ne prestaju njegovim uklanjanjem već se nastavljaju i nakon uklanjanja podražaja. Najčešće prestaju tek nakon uzimanja analgetika. Produljeni napadi boli mogu biti potaknuti iznenadnim promjenama temperature. Također može postojati produljen odgovor na hladno koji se može olakšati toplinom i obrnuto, a može istovremeno postojati i produljen odgovor na toplo i hladno. Kontinuirana spontana bol može mijenjati intenzitet poromjenom položaja tijela (npr. kad pacijent legne). Ovisno o stupnju upale, bol u simptomatskom ireverzibilnom pulpitisu može biti umjerena do vrlo jaka, po karakteru oštra ili tupa, lokalizirna ili prenesena, konstantna ili s prekidima. Vrlo često pacijenti ne mogu točno odrediti zub uzročnik jer se bol širi u okolinu orofacijalne regije (tzv. iradirajuća bol). Radiološki se akutni pulpitis ne može dokazati jer su patološke promjene još uvijek u ovoj fazi vezane samo za pulpu. Ipak, rendgenska snimka suspektog područja može biti od koristi jer nas može uputiti na zub(e) s velikim karijesnim lezijama, opsežnim ispunima, kalcificirajućim promjenama i sl. koje mogu dovesti do patoloških promjena u pulpi. U tim slučajevima od koristi može biti metoda injiciranja lokalnog anestetika intraligamentarno i to u distalni dio sulkusa suspektog zuba. Ako se radi o zubu uzročniku, pulpitična bol će prestati nakon injiciranja anestetika. Što se patohistološke slike tiče, radi se o hiperemičnim promjenama u pulpi koje s vremenom dovode do sve većeg oštećenja kapilara, povećane eksudacije s posljedičnim porastom intrapulpnog tlaka koji tada još više kompromitira pulpnu cirkulaciju i tako se stvara začarani krug. Zbog toga dolazi do sve veće ekstrasvazacije eritrocita i leukocita te progresivnog oštećenja svih stanica pulpe. Raspadom odumrlih stanica oslobađaju se proteolitički enzimi koji dovode autolize i lize okolnih stanica te stvaranja gnoja, upala prelazi iz seroznog u gnojni oblik.



**Slika 1. Različiti odgovori na traumu: kalcifikacija (desno) i nekroza (lijevo)**

## Kronični ireverzibilni pulpitis (asimptomatski)

Oblik je upalnog odgovora pulpnog tkiva na iritanse pri kojem kronične proliferativne promjene stanica imaju dominirajuću ulogu. Ne dolazi do većih eksudativnih promjena i porasta pulpnog tlaka te zbog toga nema ni boli. Ovakvo stanje može nastati od samog početka djelovanja nekog iritansa (ovisno o tome koliko je iritativan) ili ga, pak, pulpa uspjeva donekle neutralizirati svojim obrambenim mehanizmima. Također može nastati kao posljedica smirivanja akutnog ireverzibilnog pulpitisa. Dakle, kod ovog oblika pulpitisa nastala je ravnoteža između obrambenih mehanizama u pulpi i drenaže, odnosno apsorpcije, upalnog eksudata. Upravo zbog toga izostaje i osjet boli jer ne dolazi do porasta intarpulpnog tlaka koji pritišće na živčane okončine. Skoro cijelo vrijeme dominira proces stvaranja granulacijskog tkiva s pokušajem reparacije i cijeljenja pulpe.



**Slika 2. Drugi gornji premolar zahvaćen internom resorpcijom (strelica)**

## Hiperplastični pulpitis (polip pulpe)

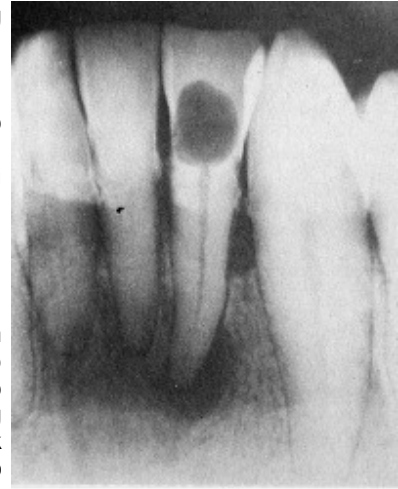Oblika je crvene do lividne karfiolaste izrasline koja izrasta iz pulpe kroz i uokolo karijesne lezije. Proliferativna priroda ovog pulpitisa posljedica je dugotrajne kronične iritacije niskog intenziteta uz očuvane obrambene mehanizme u pulpi. Ponekad se javlja blaga prolazna bol najčešće tijekom žvakanja. Ako je završen rast i razvoj korijena (odnosno ako je formiran apeks zuba) potrebo je učiniti endodontski zahvat. Ako polip perzistira dulje vrijeme, može doći do urastanja epitelnih stanica oralne sluznice u njegov površinski dio. Ukoliko se slična izraslina pojavi u račvištima korjenova kutnjaka, potrebno je diferencijalno dijagnostički razlučiti polip pulpe od mogućeg polipa gingive.

## Interna resorpcija

Interna resorpcija bezbolno je patološko stanje pulpnog tkiva kod kojeg dolazi do intenzivne proliferacije klastičnih stanica u krvi koje tada razaraju dentin, a često i cement zuba. Najčešće je posljedica traume. Bolovi se javljaju tek kad dođe do perforacije korijena i tada je najčešće prekasno za bilo kakvu terapiju osim ekstrakcije zahvaćenog zuba. Prije toga, može se provesti hitno endodontsko liječenje. Najčešće se dijagnosticira pomoću rendgena. U uznapredovalom stadiju, kad resorpcija zahvati i krunu zuba, može se vidjeti ružičasta mrlja koja prosijava kroz krunu zuba.

## Nekroza pulpe

Nekroza pulpe je odumiranje pulpnog tkiva koje nastaje kao konačan ishod neliječenog akutnog ili kroničnog pulpitisa ili traume kod koje dolazi do trenutnog prekida cirkulacije. Razlikujemo potpunu nekrozu kod koje je pulpno tkivo u cjelosti odumrlo, te djelomičnu kod koje postoje ostaci vitalnog pulpnog tkiva unutar nekih dijelova endodonta. Odumiranje pulpe je bezbolno sve dok se nekrotični materijal ne proširi preko apeksnog otvora u kost. Zbog toga zub kod potpune nekroze ne reagira na termičke podražaje i električni test vitaliteta. Ponekad jedini simptom može biti veća ili manja diskoloracija krune takvog zuba. Diferencijalno dijagnostički u obzir dolaze i traumatizirani, reponirani zubi, zatim zubi s nezavršenim rastom korijena i zubi kod kojih je došlo do pojačane klacifikacije zbog starenja. Kod takvih zuba inervacija može biti jako oslabljena ili čak u cjelosti prekinuta.



**Slika 3. Radiološka potvrda interne resorpcije u cervikalnoj trećini krune zuba**

## Literatura

1. Cohen S, Burns RC. Pathways of the pulp, 8th Edition, St Louis London Philadelphia Sydney Toronto, 2002, Mosby
2. Walton EW, Torabinejad M. Principles and practice of endodontics, Philadelphia: WB Saunders Company 1996.