

Ivan Puhar

INSPEKCIJA U KARIJESOLOGJI – karijes detektori

Karijes možemo definirati kao kroničnu, kompleksnu bakterijsku infekciju koja rezultira miligramskim gubicima minerala iz zuba koji je zahvaćen infekcijom; višestruka uzrokovana infekcije s naglaskom na bakterijske i prehranbene čimbenike, omogućava da se bolest razvije i kao takva prepoznata.

Svaki pregled zuba trebao bi uključivati kliničko ispitivanje zubnog karijesa, ali i svih postojećih ispuna. Kako bi mogli ispravno postaviti dijagnozu, nužno je da usna šupljina bude adekvatno osvijetljena te da je osigurano suho radno polje.

Kliničko ispitivanje karijesa, na temelju kojeg dolazimo do dijagnoze, može uključivati:

- vidljive promjene na zubnim površinama (inspekcija),
- taktilni osjet prilikom uporabe sonde,
- radiografiju (bitewing),
- digitalnu radiografiju,
- testiranje električnim podražajem,
- fiber-optičku transiluminaciju,
- lasersku fluorescenciju.

Karijes cakline

Lokalizirane promjene u boji i translucenciji cakline temeljne su značajke karijesa. Promjene boje tvrdih zubnih tkiva mogu varirati od bijele do smeđecrne. Akutni je karijes svijetle, mliječnobijele boje. Nasuprot tome, pri kroničnom karijesu boja je tamnija, a remineralizacija dekalificiranih struktura leziju čini tvrdom, zbog čega posebno liječenje nije potrebno (osim iz estetskih razloga).

Karijes se najčešće pojavljuje u fisurnom sustavu, iako diskoloracija fisura ne mora značiti aktivni karijesni proces. Aktivne lezije se najčešće pojavljuju u mladim trajnim i tek izniklim zuba sa drugim znakovima karijesne aktivnosti u denticiji. Diskoloracija je obično opakna, bjelkasta ili svijetlosmeđa. Inaktivne lezije su obično tamnosmeđe ili crne te se pojavljuju kod zrelih zuba u djece bez ili niske karijes aktivnosti.

Kod starijih se pacijenata često nalaze smeđe mrlje na intaktnoj i tvrdoj gingivnoj trećini aproksimalne plohe cakline. Zahvat u tom slučaju nije potreban jer se radi o početnim karijesnim lezijama koje su remineralizirale. Karijes na glatkim površinama najčešće se pojavljuje na gingivnoj trećini vestibularnih i oralnih površina, koje su neprikladne za čišćenje i samočišćenje. Početni se karijes na tim lokalizacijama uočava kao bijela mrlja (engl. white spot), koja se vizualno razlikuje od okolne translucetne cakline. Navlaživanjem cakline ona potpuno ili djelomično nestane, a kad se osuši, ponovno se pojavi. Navedeni fenomen nestajanja i ponovnog javljanja razlikuje se od početnog karijesa na glatkoj površini cakline, koji je posljedica hipokalcifikacije cakline. Obje vrste bijelih mrlja ne mogu se otkriti sondiranjem jer je površina intaktna, glatka i tvrda.

Karijes dentina

Prema Fusayami, karijesni se dentin može podijeliti u dva sloja- vanjski i unutrašnji. Vanjski sloj (središte lezije) je inficiran, nekrotičan, demineraliziran sa ireverzibilno promijenjenim kolagenom i avitalan. Unutrašnji je sklerotični sloj bez bakterija, djelomično remineraliziran sa reverzibilno promijenjenim kolagenom te vitalan. Navedena je podjela vrlo važna za terapiju jer je prilikom preparacije potrebno u potpunosti ukloniti vanjski sloj uz maksimalno očuvanje unutrašnjeg. Granica između ova dva sloja je mekana kod akutnog i prilično tvrda kod kroničnog karijesa. Možemo zaključiti da nam u ovom slučaju samo boja i omekšanje ne mogu biti vodilje prilikom ukljanjanja karijesa ne poslužimo li se drugim navedenim metodama (vidi uvod).



Slika 1. Caries finder®

Kariozno tvrdo zubno tkivo može se obojiti i tako razlikovati od zdravog tkiva. Prije se koristila 0,5 %-tna otopina bazičnog fuksina u propilenglikolu, ali je zbog sumnje da ima kariogeno djelovanje, fuksin je zamijenjen eozinom. Od različitih komercijalnih proizvoda, kao što su Caries finder®, Caries dye®, Caries marker®, danas je u najširoj upotrebi Caries detector® (Kurarey Co, Osaka, Japan). Caries detector je 1 %-tna kisela otopina eozina u propilenglikolu. U uporabi je već 18 godina te je postao sinonim za pripravke koje koristimo kako bismo obojili karijes. Karijes detektor jasno klinički razdvaja gore navedena dva sloja tako što crveno boji vanjski karijesni dentin, ostavljajući pritom unutrašnji kariozni sloj i zdrav dentin neobojen. Pomoćno je sredstvo kojim se može potvrditi klinička dijagnoza. Karijes detektor se može koristiti na dva načina:

1. Aplikacija prije preparacije preporuča se za pliće lezije jer rano prikazivanje podminirane cakline može olakšati preparaciju kaviteta.
2. Aplikacija nakon uklanjanja razmekšalog i diskoloriranog dentina kako bi se prikazao cijeli vanjski kariozni sloj. Postupak se preporuča za dublje preparacije kako bi se izbjegla trepanacija pulpne komorice.

UPOTREBA KARIJES DETEKTORA

1. Nakon što smatramo da smo uklonili sav kariozni dentin (točnije, vanjski sloj), u kavitet vaticom ili kistom apliciramo karijes detektor. Potrebno je suho radno polje.
2. Nakon 10 sekundi kavitet ispiramo mlazom vode iz pustera.
3. Čeličnim ili tungsten karbidnim svrdlom na mikromotoru nastavljamo uklanjanje obojenog (vanjskog) karijesnog sloja dentina.
4. Ukoliko je potrebno, postupak ponavljamo nekoliko puta sve dok boja nakon ispiranja ne ostaje na zubu.
5. Kako bi se izbjegla cross-infekcija, preparat se ne nanosi direktno u usta, već na kist ili vaticu. Dospije li boja u oči, potrebno je obilno isprati vodom i javiti se liječniku. Dospije li boja na kožu, dovoljno je isprati vodom i sapunom. Proizvod je zapaljiv te ostavlja tragove na odjeći

Preporuke za uklanjanje karijesnog dentina

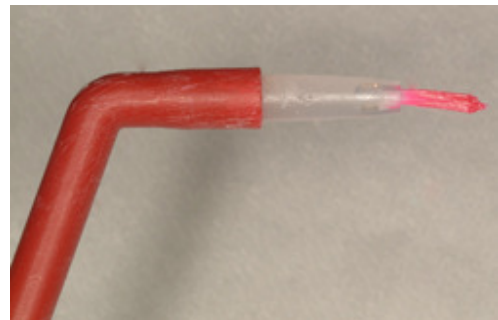
Samo neosjetljivo obojeno tkivo se uklanja, ostavljajući osjetljivo neobojeno tkivo. Svrdla montirana na mikromotor koriste se sa malim brojem okretaja, jer velike brzine razvijaju visoke temperature te mogu dovesti do bolnih senzacija i prije nego smo došli do neobojenog unutrašnjeg sloja.

PREDNOSTI (prema mišljenju proizvođača):

- očuvanje tvrdih zubnih tkiva
- jasno diferencira vanjski sloj od unutrašnjeg sklerotičnog sloja
- umanjuje mogućnost nepotrebne trepanacije pulpne komorice
- smanjenje potrebe za lokalnom anestezijom
- niska cijena

KRITIKE

Prema istraživanju McComba, karijes detektori su korisni za prepoznavanje inficiranog dentina premda boja nije specifična za inficirani dentin. Autor također tvrdi da detektori nisu specifične boje za organski matriks demineraliziranog dentina. Iz toga slijedi zaključak da upotreba karijes detektora može dovesti do nepotrebnog uklanjanja sklerotičnog tkiva. Sličnog su mišljenja Ansari i suradnici koji su na uzorku od 100 zubi nakon klasične preparacije obojali kavitet te uklonili samo jednu polovicu obojenog dentina, ostavljajući drugu polovicu za kontrolu. Svjetlosnomikroskopski utvrdili su da je uklonjen sklerotični dentin zbog nedovoljne specifičnosti detektora. Smatraju da bi boja karijes detektora trebala biti specifična za bakterije u inficiranome dentinu i/ili karijesom degradirane elemente dentinskog matriksa. Kidd i suradnici su obojali 201 kavitet nakon što su prema klasičnim taktinim i optičkim kriterijima utvrdili potpuno



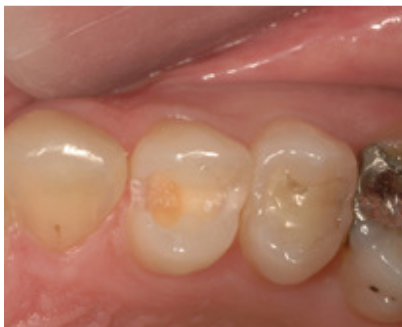Slika 2a,b. Karijes detektor nanesen na vaticu i kistić

uklanjanje karijesa. 52% posto kaviteta je nakon ispiranja „zadržalo“ boju. Potom je uslijedilo mikrobiološko ispitivanje obojenih i neobojenih kaviteta čime je utvrđeno da nema značajne razlike u inficiranosti obiju kaviteta.

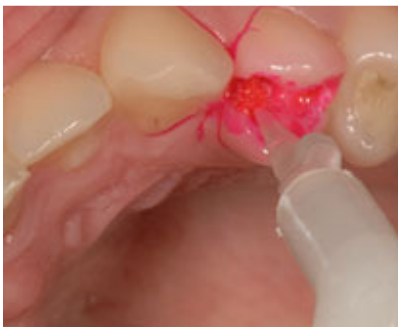ZAKLJUČAK

Iako na prvi pogled zvuči kao idealno sredstvo koje nam „crveno na bijelo“ prikazuje granicu do koje moramo uklanjati kariozno tkivo, karijes detektori se danas rabe s velikom zadržkom. Razlog tome leži u činjenici da nisu dovoljno specifični za bakterije ili karijesom promijenjeni dentinski matriks. Ipak, izvrsno su pomoćno sredstvo za okvirno bojenje karijesne lezije te mogu biti od velike pomoći studentima koji se tek uče razlikovati karijesni od zdravog dentina. Možemo zaključiti da nam i dalje konvencionalno sondiranje i optički kriteriji ostaju zadovoljavajući parametri u dijagnosticiranju karijesne lezije.

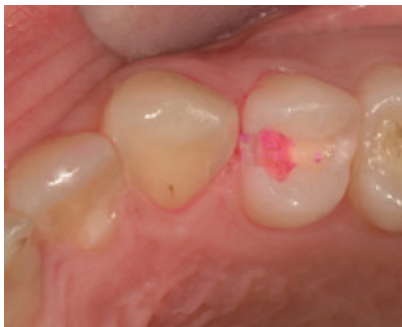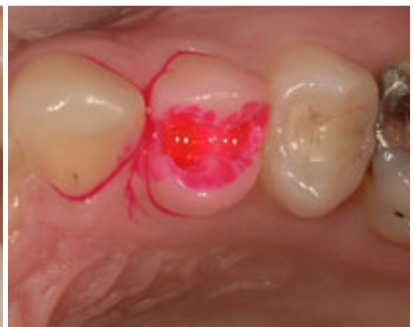Na susretljivosti i pomoći prilikom izradbe ovog rada zahvaljujem se Doc. dr. sc. Hrvoju Juriću. Na izradi fotografija zahvaljujem gđi Mirjani Krajačić.



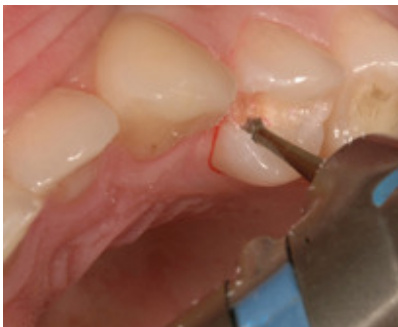Slika 3. Zub 24 sa uklonjenim caklinskim pokrovom



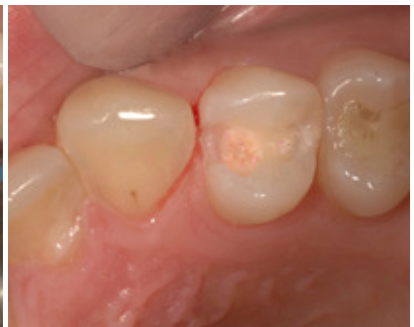Slika 4a,b. Aplikacija karijes detektora i izgled kaviteta nakon aplikacije



Slika 5. Izgled kaviteta nakon ispiranja boje



Slika 6. Uklanjanje obojenog dentina čeličnim svrdlom i izgled kaviteta na kraju preparacije



Slika 7. Izgled kaviteta na kraju preparacije

LITERATURA

1. Raadal M, Espelid I, Mejåre I. The caries lesion and its management in children and adolescents. In: Poulsen S, Koch G. Pediatric dentistry- a clinical approach. Copenhagen: Blackwell Munksgaard; 2003. p. 173-212
2. McComb D. Caries-detector dyes--how accurate and useful are they? J Can Dent Assoc 2000; 66(4): 195-8.
3. Thomas CC, Land MF, Albin-Wilson SM, Stewart GP. Caries detection accuracy by multiple clinicians and techniques. Gen Dent 2000; 48(3): 334-8.
4. Ansari G, Beeley JA, Reid JS, Foye RH. Caries detector dyes--an in vitro assessment of some new compounds. J Oral Rehabil 1999; 26(6): 453-8.
5. Škaljac G, Katunarić M, Anić I. Dijagnoza bolesti tvrdih zubnih tkiva. U: Šutalo J. i sur. Patologija i terapija tvrdih zubnih tkiva. Zagreb: Naklada Zadro; 1994. p. 265-80.
6. Yip HK, Stevenson AG, Beeley JA. The specificity of caries detector dyes in cavity preparation. Br Dent J 1994; 176(11): 417-21.
7. Kidd EA, Joyston-Bechal S, Beighton D. The use of a caries detector dye during cavity preparation: a microbiological assessment. Br Dent J 1993; 174(7): 245-8.