

## ETIOLOGIJA I TERAPIJA PRERANOG GUBITKA MLIJEČNIH ZUBI

### UVOD

#### Mliječna denticija

Potpunu mliječnu denticiju čini 20 zubi, po 5 u svakom kvadrantu. Prvi niču mliječni sjekutići, u dobi od 6 do 9 mjeseci, najprije donji pa zatim gornji, kao i svi ostali mliječni zubi. Slijede prvi molari, sa 12 do 15 mjeseci, zatim očnjaci sa 18 do 20 mjeseci i drugi molari koji kao zadnji mliječni zubi niču sa 24 do 36 mjeseci. Period nicanja zubi je dosta individualan, a patološkim se smatra nicanje koje kasni više od 6 mjeseci od uobičajenog vremena nicanja (Tablica 1).

	GORNJA ČELJUST	DONJA ČELJUST
<b>CENTRALNI SJEKUTIĆ</b>	7,5	6
<b>LATERALNI SJEKUTIĆ</b>	9	7
<b>OČNJAK</b>	18	16
<b>PRVI MOLAR</b>	14	12
<b>DRUGI MOLAR</b>	24	20
<b>Tablica 1. Kronologija nicanja mliječnih zubi (izraženo u mjesecima)</b>		

Važna značajka mliječne denticije je postojanje dijastema u fronti. One su posljedica prethodnog rasta čeljusti, potrebne zbog prilagodbe širim trajnim frontalnim zubima. Najpostojanije dijesteme su one između lateralnog sjekutića i očnjaka u maksili (primarna) te između očnjaka i prvog kutnjaka u mandibuli (primatna).

Okluzija u lateralnim segmentima je prvi put uspostavljena sa 16 mjeseci starosti, kada prvi molari dolaze u kontakt. Jednom kad se uspostavi dobra interkuspidacija u sve tri ravnine, čeljusti okludiraju uvijek u istom položaju, što je znak normalnog razvoja. Uspostavljena okluzija igra važnu ulogu u interalveolarnom odnosu i posljedičnom pravilnom položaju zuba koji niču kasnije (očnjaci i drugi molari). Osim toga, dolazi i do prvog fiziološkog podizanja zagriža, što je jedna od funkcija potporne zone.

Potpurnu zonu ili zonu odupiranja čine mliječni očnjaci i mliječni molari. Osim prvog fiziološkog podizanja zagriža, potporna zona:

- utječe na rast čeljusti u frontalnoj ravnini
- održava medijalnu liniju zubnog niza
- omogućava pravilnu izmjenu lateralnih zuba
- utječe na pravilan rast čeljusti u duljinu i pravilan postav prvog trajnog molara i očnjaka

Ukoliko dođe do gubitka zubi potporne zone, stvaraju se uvjeti za razvoj malokluzije u trajnoj denticiji.

#### Mješovita denticija

Mješovita denticija traje od erupcije prvih donjih trajnih molara i prvih trajnih inciziva (6-7 godina) do eksfolijacije zadnjeg mliječnog zuba (oko 12. godine) (Tablica 2).

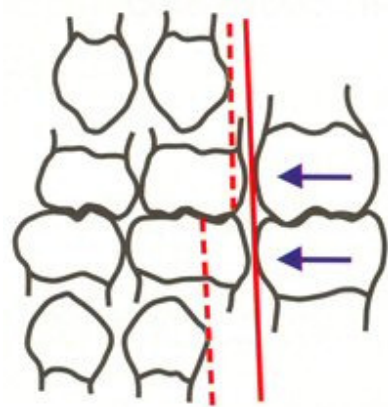
	GORNJA ČELJUST	DONJA ČELJUST
<b>CENTRALNI SJEKUTIĆ</b>	7-8	6-7
<b>LATERALNI SJEKUTIĆ</b>	8-9	7-8
<b>OČNJAK</b>	11-12	9-10
<b>PRVI PRETKUTNJAK</b>	10-11	10-12
<b>DRUGI PRETKUTNJAK</b>	10-12	11-12
<b>PRVI KUTNJAK</b>	6-7	6-7
<b>DRUGI KUTNJAK</b>	12-13	11-13
<b>TREĆI KUTNJAK</b>	17-25	17-25
<b>Tablica 2. Kronologija nicanja trajnih zubi (izraženo u godinama)</b>		

### Prvi trajni molar

Budući da prvi trajni molari niču u kontaktu s distalnom plohom drugih mliječnih molara, njihov položaj je od izuzetne važnosti za uspostavljanje meziodistalnog odnosa prvih trajnih molara. U centralnoj okluziji, nakon nicanja drugih mliječnih molara, postoje dvije fiziološke mogućnosti:

- mliječni zubni lukovi završavaju sa mezijalnom stepenicom; dakle, distalna površina drugog mliječnog mandibularnog molara je mezijalnije od odgovarajuće površine u maksili
- zubni lukovi završavaju u istoj vertikalnoj ravnini

Obje situacije su povoljne za kasnije vođenje prvog trajnog molara u normalnu okluziju. Idealna je situacija ako postoji mezijalna stepenica, jer su tada u toku nicanja prvi trajni molari vođeni izravno u normalnu okluziju. Pacijentima s dijastemama u mliječnoj denticiji čiji zubni lukovi završavaju u jednoj vertikalnoj ravnini će se prilikom nicanja prvog donjeg trajnog molara zatvoriti dijasteme distalno od očnjaka. Njegov mezijalni pomak će dovesti molare u klasu I po Anglu, znači u normalnu okluziju ("early mesial shift"). Ukoliko zubni lukovi završavaju u jednoj vertikalnoj ravnini, a pacijent nema dijastema, transformacija u klasu I će se vjerojatno postići tek nakon ekfolijacije mliječnih molara, oko 11. godine. Tada će se trajni molari pomaknuti naprijed kako bi zatvorili slobodni prostor koji je nastao zbog razlike u veličini mliječnih molara i trajnih premolara, koji ih zamjenjuju - "leeway space". Leeway space je u gornjoj čeljusti (1,5 mm) za milimetar kraći nego u donjoj (2,5 mm), zbog čega će se donji molar pomaknuti više mezijalno i postići će se klasa I (Slika 1). Ta pojava se još naziva i "late mesial shift". Iz navedenoga je jasno da će svaki prerani gubitak zuba ili samo nesanimirani distoapoksimalni karijes poremetiti ovu delikatnu ravnotežu koja se odvija te dovesti do gubitka dužine zubnog luka i različitih oblika malokluzija.



### Frontalni zubi

Diskrepanca u veličini mliječnih i trajnih frontalnih zubi, koja iznosi oko 7 mm u gornjoj čeljusti i oko 5 mm u donjoj neutralizira se na tri načina:

- rabeći dijasteme normalno prisutne u mliječnoj denticiji
- trajni sjekutići imaju veći labijalni nagib nego mliječni i u zubnom luku se nalaze medijalnije, čime se stvara dodatni prostor
- transverzalnim rastom alveolnog grebena u interkaninom području

## **Lateralni zubi**

Redosljed nicanja trajnih pretkutnjaka i očnjaka se razlikuje u gornjoj i donjoj čeljusti. U donjoj najprije niče očnjak pa prvi i drugi pretkutnjak, dok je u gornjoj redosljed nicanja: prvi pretkutnjak, drugi pretkutnjak, očnjak.

Donji trajni očnjak niče prije gornjeg i prije gubitka drugog donjeg mliječnog molara. Prostor se za njega ostvaruje širenjem donjeg frontalnog dijela čeljusti prema naprijed. Gornji trajni očnjak niče nakon prvog gornjeg pretkutnjaka i nakon gubitka drugog gornjeg mliječnog molara. To ima za posljedicu distalni pomak prvog pretkutnjaka i time se osigurava potreban prostor u zubnom luku.

Pretkutnjaci obično imaju dovoljno mjesta za nicanje, budući da su im krune uže od njihovih mliječnih prethodnika. Izuzeci od ovog pravila su u slučajevima preranog gubitka mliječnih molara, ektopičnog nicanja prvog trajnog molara i ukoliko postoji manjak prostora u fronti pa prednji zubi zauzimaju i prostor premolara.

## **ETIOLOGIJA PRERANOG GUBITKA MLIJEČNIH ZUBI POTPORNE ZONE**

### **1. Preuranjena ekfolijacija mliječnih zubi**

Svaki trajni zametak napredovanjem prema površini alveolnog grebena uzrokuje resorpciju svih tvrdih i mekih tkiva koja mu se nalaze na putu. Središnji trajni sjekutić resorbira korijen mliječnog prethodnika, ali i korijen lateralnog mliječnog sjekutića. Lateralni trajni inciziv resorbira korijene lateralnog mliječnog sjekutića i mliječnog očnjaka, čime može uzrokovati njegov prerani gubitak, a kasnije i nedostatak prostora za nicanje trajnog očnjaka. On tada niče palatinalno ili u visokom labijalnom položaju, a prvi trajni premolar mezijalnije. Ako je drugi premolar tijekom erupcije usmjeren prema mezijalno, resorbira korijene oba mliječna molara zbog čega oni ispadaju. Ovisno o vremenu njihovog gubitka, trajni premolari mogu zakasniiti s nicanjem. Često tijekom nicanja prvi trajni molar resorbira distalni korijen drugog mliječnog molara, koji se tada rasklima i brzo ispadne. Time se gubi odgovarajući prostor kojega su zubi potporne zone osigurali za svoje trajne nasljednike te prvi trajni molar niče mezijalnije, a drugi premolar zbog nedovoljnog prostora i palatinalnog položaja svog zametka nikne palatinalno.

### **2. Karijes**

Rani gubitak mliječnih zubi je najčešće uzrokovan karijesom. Rani karijes mliječnih zubi ("karijes bočice") jedna je od najčešćih dječjih bolesti koji se manifestira pretežno na prednjim mliječnim zubima, dok se rampantni očituje na lateralnim. Radi se o karijesu koji napreduje vrlo brzo, zbog vrlo tanke cakline i dentina mliječnih zubi pa se vrlo rano pojavljuju simptomi od strane pulpne komorice koja je kod mliječnih zubi izrazito voluminozna. Na kojoj će se zubnoj plohi karijes pojaviti, ovisi o morfološkim karakteristikama samog zuba. Stoga su najčešće prvo ugrožene okluzalne plohe molara. Predilekcijska mjesta su i aproksimalne plohe tih zuba, na kojima pojava karijesa ovisi o interdentalnom razmaku, tj. o kontaktnoj zoni dva susjedna zuba. Na karijes su najosjetljiviji drugi donji molari (52%) zbog dubine okluzalnih fisura i širokih aproksimalnih kontakata sa susjednim zubima.

### **3. Ekstrakcija mliječnih zubi**

Prilikom odlučivanja o ekstrakciji mliječnih zubi, veliku pažnju treba posvetiti potpunom kliničkom i radiografskom pregledu usne šupljine. Tako ćemo dobiti značajne podatke o razvoju okluzije i zubnog luka, resorpciji korijena, stupnju razvoja trajnog zametka nasljednika i susjednog zuba te o mogućoj infekciji. Indikacije za ekstrakciju su: kariozan zub kojeg je nemoguće konzervativno liječiti. Bolest pulpe također je indikacija za ekstrakciju, pogotovo ako je lezija uznapredovala do furkacije ili postoji infekcija periapexnog ili interradikularnog područja (akutni dentoalveolarni apsces i celulitis, mliječni zub koji predstavlja prepreku nicanju trajnog zuba, impaktirani zub sa folikularnom cistom, sumnja na fokalozu i destruirani zub prije terapijskog zračenja - prevencija osteomijelitisa).

### **4. Trauma zuba**

Traume zuba su najučestalije kod djece u dobi između 7 i 10 godina, s vrhuncem učestalosti u 8. i 9. godini. Najčešće se radi o frontalnim zubima. Nažalost, gubitak zuba je u određenom broju slučajeva neminovan i tu je potreban interceptivni pristup kojim sprječavamo nastanak malokluzije.

# POSljedica preranog gubitka mliječnih zubi potporne zone

Prerani gubitak mliječnih zubi dovodi do:

- resorpcije alveola i pregradnje koštanih struktura
- promjene položaja zubnih zametaka trajnih zubi
- promjene dužine zubnog luka i poremećaja okluzije
- poremećaja izgovora određenih konsonanata (s, z, f, v) zbog gubitka frontalnih zuba
- razvoja štetnih navika (guranje jezika u nastali prazni prostor)
- psihološke traume djeteta.

Prerani gubitak mliječnih očnjaka i molara osnovni je uzrok malokluzija, povezano s gubitkom prostora potrebnim za nicanje trajnih očnjaka i premolara.

Na brzinu i stupanj gubitka prostora zbog mezijalnog i distalnog pomaka susjednih zuba te na moguće posljedice na okluziju utječu:

## 1. Izgubljeni zub

Gubitak sjekutića, najčešće uzrokovan karijesom i traumom, može vrlo malo utjecati na razvoj normalne okluzije. Također postoji mogućnost da se radi o kongenitalnom nedostatku zametaka trajnih lateralnih sjekutića.

Prerani gubitak mliječnog očnjaka rjeđe je uzrokovan karijesom, a češće je posljedica resorpcije korijena u tijeku nicanja trajnog lateralnog sjekutića. To može biti prvi znak kompresije, pri čemu nedostaje i prostor za nicanje trajnog očnjaka koji onda niče ektopično. Nakon ranog gubitka očnjaka zbog distalnog pomicanja trajnih sjekutića dolazi do pomaka medijalne linije te do mezijalnog pomicanja lateralnih zubi.

Posljedice preranog gubitka prvih i drugih molara su slične. U slučaju preranog gubitka prvog mliječnog molara će drugi mliječni molar, a nakon nicanja i prvi trajni molar, migrirati prema mezijalno, a mliječni očnjak se pomaknuti distalno. Tako se smanjuje prostor koji je potreban za prvi premolar i trajni očnjak, ovisno o slijedu njihovog nicanja. Zato će u gornjoj čeljusti postojati opasnost od manjka prostora za trajni očnjak, a u donjoj za prvi premolar. Ako dođe do preranog istovremenog gubitka oba mliječna molara, prvi trajni molar migrira prema naprijed, a trajni sjekutići i mliječni očnjaci prema natrag. Ukoliko do gubitka dođe prije nicanja prvih trajnih molara, oni će migrirati u slobodni prostor s inklinacijom naprijed i oralno te rotacijom. Tako će se potpuno izgubiti prostor za druge premolare koji onda mogu ili niknuti ektopično oralno, ili ostati impaktirani. Gubitak mliječnih molara od izuzetnog je značaja za meziodistalne odnose. Ako je gubitak nastao samo u gornjoj čeljusti, prvi trajni molari će migrirati mezijalno i tako ostvariti distalniji odnos s odgovarajućim gornjim zubima. Gubitkom mliječnih molara samo u donjoj čeljusti, donji trajni molari pomiču se prema naprijed i ostvaruju mezijalniji odnos s gornjim zubima.

## 2. Dob djeteta.

Što je duži vremenski period između gubitka mliječnog zuba i optimalnog doba ekfolijacije, stupanj gubitka prostora bit će veći.

## 3. Raspoloživi prostor u zubnom nizu.

Najveći i najbrži gubitak prostora nastaje kod osoba s primarnom kompresijom. Kod osoba s viškom prostora u zubnim nizovima neće doći do gubitka prostora u zubnim nizovima.

Razaranje distoapoksimalne stjenke drugih mliječnih molara karijesom također mogu dovesti do skraćivanja zubnog niza za 1 do 2 mm zbog mezijalnog pomaka prvog trajnog molara. Time se zatvara dio prostora potreban za nicanje drugih premolara. Zato je izuzetno bitna pravovremena sanacija karijesa mliječnih zubi, pogotovo u tom području.

## DIJAGNOZA

Ukoliko je određeni mliječni zub neophodno ekstrahirati, poželjno je prethodno utvrditi moguće posljedice, kao i plan preventivnih mjera koje je potrebno poduzeti radi sprječavanja malokluzije. Jedan od osnovnih čimbenika koji utječe na razvoj malokluzija je kompresija koju je u mliječnoj denticiji moguće utvrditi na nekoliko načina.

1. Praćenjem erupcije trajnih sjekutića – na kompresiju upućuju promjene položaja u zubnom nizu i resorpcija korijena mliječnog očnjaka prilikom nicanja trajnog lateralnog sjekutića.
2. Analizom rendgena
3. Moyersovom analizom

Ova analiza sastoji se u usporedbi raspoloživog prostora za trajni očnjak i premolare s pretpostavljenim potrebnim prostorom za pravilan raspored tih zuba u zubnom nizu. Raspoloživi prostor se procjenjuje mjerenjem prostora od mezijalne plohe prvog trajnog molara s jedne strane do distalne plohe lateralnog trajnog inciziva iste strane. Potrební prostor, dakle zbroj očekivanih meziodistalnih širina trajnih još neizniklih očnjaka i premolara (takozvani c-p2 segment), uzima se sa 75% vjerojatnosti iz tablica.

## TERAPIJA

### Plan terapije

Terapija očuvanja prostora je indicirana kad postoji gubitak jednog ili više mliječnih zubi, dužina zubnog luka je očuvana i postoje pozitivna predviđanja za uspješan rezultat terapije. Ako je raspoloživi prostor smanjen ili ako nedostaju zamci trajnih zuba, sama terapija očuvanja prostora neće biti dovoljna. Ovisno o situaciji može se upotrijebiti nekoliko tehnika.

Kao što je prije navedeno, rani gubitak mliječnih inciziva obično rezultira vrlo malim promjenama u denticiji. U tom slučaju, treba upotrijebiti mobilnu parcijalnu protezu ili lingvalni, odnosno palatinalni luk sa pričvršćenim umjetnim zubima. Ukoliko se radi o kongenitalnom nedostatku lateralnog sjekutića treba pustiti da se prostor zatvori, a zatim remodelirati mezijalno pomaknuti očnjak da izgleda kao sjekutić. To je često bolje rješenje nego sačuvati prostor i naknadno staviti fiksno- protetski rad ili implantat.

Prerani gubitak mliječnih očnjaka se može rješavati fiksiranim lingvalnim lukom sa upiračima, čime se zadržava dužina luka i prevenira naginjanje mandibularnih inciziva prema lingvalno.

Ukoliko je prvi trajni molar potpuno izniknuo, a postoji gubitak jednog od mliječnih molara, preporučuje se "band and loop" držač mjesta, dok se u slučaju preranog gubitka drugog mliječnog molara, dok još prvi trajni molar nije izniknuo, koristi "distal shoe appliance".

### Držači mjesta (mobilni, fiksni)

#### 1. Mobilni držači mjesta

##### Mobilne parcijalne proteze

Najčešće se upotrebljavaju za obostrano očuvanje prostora kad je izgubljeno više od jednog zuba po kvadrantu i trajni incizivi još nisu iznikli. Druge indikacije su: do nicanja trajnih nasljednika ima više o 6 mjeseci te traumatski gubitak mliječnih inciziva ili prirođeni nedostatak trajnog/-ih zametaka. U ovim slučajevima, zbog dužine bezubog prostora, band and loop držači mjesta su kontraindicirani, a lingvalno pozicionirani zamci trajnih inciziva onemogućuju upotrebu lingvalnog luka. Mobilne proteze imaju prednost nadoknade žvačne funkcije, ali i estetske za nadomjestak prednjih zuba. Također restaurira vertikalnu dimenziju, stimulira erupciju trajnih zuba, a moguća je i kombinacija s drugim preventivnim postupcima/napravama. Vrlo važan segment je i pregled zubi zbog karijesa, koji je u odnosu na fiksne držače mjesta olakšan.

Za dobru retenciju i što bolju prilagodbu pacijenta obično su potrebne kvačice. One ne smiju ograničavati lateralni pomak mliječnih očajnika tijekom erupcije trajnih inciziva i stoga se moraju prilagođavati periodički. Akrilat koji priliježe i ispunjava slobodan prostor među zubima susjedima ima dvojaku ulogu: da drži mjesto i da svojim pritiskom izaziva funkcionalne podražaje na gingivu pa tako pomaže bržem nicanju nasljednika. Kada počne erupcija trajnih zuba, počinjemo s postupnim izbrušavanjem akrilata. Kad je zub već gotovo izniknuo, držač mjesta više nije potreban.

Osim već spomenutog ograničavanja rasta čeljusti kvačicama, problemi koji se često javljaju su:

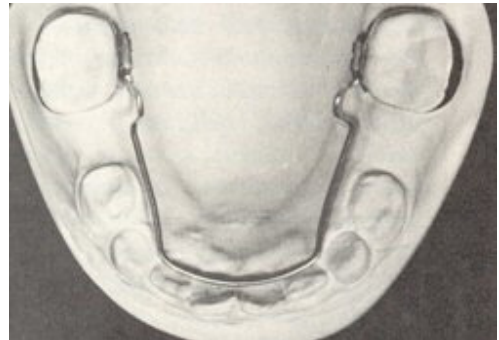- a) teško privikavanje djece (koja bi trebala biti starija od 3 godine) na nošenje proteze,
- b) gubitak ili lom, što može dovesti do drugog ekstrema – gubitka prostora i
- c) nedostatan čišćenje kao uzrok iritacije mekih tkiva.

## 2. Fiksni držači mjesta

### Lingvalni (palatinalni) luk

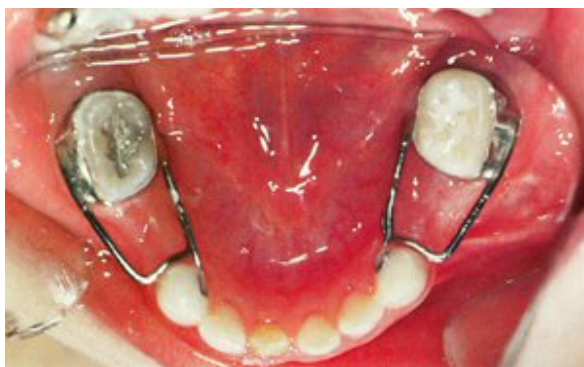Lingvalni luk koristimo kada je izgubljeno više zubi u lateralnim segmentima (obostrano), a trajni incizivi su izniknuli. Obično je fiksiran prstenovima za molare, ali može biti i mobilna naprava koju upotrebljavamo ukoliko očekujemo da će biti potrebne naknadne prilagodbe.

Konvencionalni lingvalni luk se sastoji od prstenova cementiranih na druge mliječne ili prve trajne molare za koje je pričvršćena čelična žica što dodiruje cingulum frontalnih zubi oko 1-1,5 mm iznad gingive i u području očajnika se spušta prema dolje, od mliječnih molara i neizniklih premolara. Može uključivati i petlju u području mezijalno od molara koja omogućuje bolju prilagodbu i aktivaciju naprave. Lingvalni luk sprječava pomak prednjih zubi prema natrag i stražnjih prema naprijed (Slika 2).



U slučaju dubokog zagrizanja gdje postoji mogućnost da pacijent donjim incizivima dodiruje žicu, koriste se modifikacije: Nanceov luk i transpalatinalni luk.

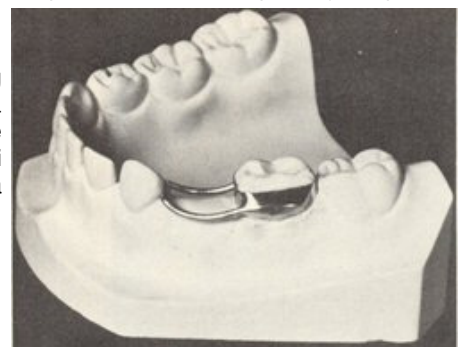
### Band and loop držači mjesta



cementira se u usta pacijenta.

Najčešće se upotrebljava za očuvanje prostora prvog mliječnog molara prije nicanja prvog trajnog molara, ali također se može rabiti i za očuvanje prostora, bilo prvog ili drugog mliječnog molara, nakon erupcije prvog trajnog molara. Ograničenje se sastoji u tome što može držati mjesto samo za jedan zub zbog limitirane snage. Kod obostranog gubitka

To su najčešće upotrebljavani držači mjesta. Radi se o unilateralnom fiksnom držaču mjesta koji je indiciran za očuvanje prostora u lateralnim segmentima. Sastoji se od prstena koja se cementira na zub i nastavka (petlje) koji priliježe uz gingivu, naslanja se na prvi susjedni zub i drži ga na stanovitoj udaljenosti, tako čuvajući mjesto za zub nasljednik (Slika 3). Prstenovi mogu biti izrađeni laboratorijski ili konfekcijski, koji se danas najčešće koriste. Postupak se sastoji u tome da se nakon odabira prstena odgovarajuće veličine i njegove adaptacije na zub uzme otisak. Prsten se tada skida i puni voskom u alginatnom otisku. Iz njega će se u laboratoriju izliti radni model i napraviti odgovarajuća petlja koja se tada lemi za oralnu i vestibularnu stranu prstena, a nakon poliranja i probe



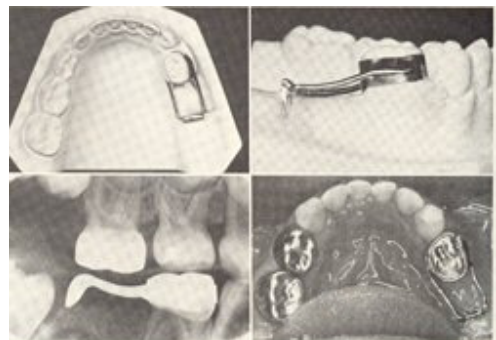
jednog mliječnog molara, a prije erupcije trajnih inciziva preporučljivo je upotrijebiti dva držača mjesta umjesto lingvalnog luka koji bi se upotrijebio kod starijih pacijenata. Takva terapija omogućuje neometanu erupciju trajnih zuba.

Prsten može biti smješten i na trajni i na mliječni molar. Ukoliko se stavlja na mliječni zub, prethodno je potrebno rendgenografski utvrditi očekuje li se uskoro njegova ekfolijacija prije nicanja zuba za koji se održava prostor za nicanje. Nastavak (petlja) treba biti dovoljno širok da dozvoli erupciju trajnog premolara, što je teško postići. Također ne smije oštećivati meko tkivo ili ograničavati bilo koji fiziološki pomak ili prilagodbu susjednog zuba, kao npr. lateralni pomak mliječnih očnjaka prilikom erupcije trajnih inciziva. Nastavku se može dodati i okluzalni upirač s kojim sprječavamo gingivalnu iritaciju.

Nepovoljna osobina ovakvih držača mjesta je ta što ne postoji funkcionalni nadomjestak za zub koji nedostaje i što ne prevenira izrastanje antagonista iz suprotnog zubnog luka.

### Distal shoe držač mjesta

To je naprava izbora u slučaju kada je drugi mliječni molar izgubljen prije erupcije prvog trajnog molara. Sastoji se od vodećeg dijela koji usmjerava rast prvog trajnog molara kako se ne bi mezijalizirao i zauzeo mjesto drugom premolaru, a koji je pričvršćen za fiksnu ili mobilnu napravu (Slika 4). Ukoliko se radi o fiksnoj napravi, to je najčešće prsten koji se cementira na prvi mliječni molar. Ako nedostaju i prvi i drugi mliječni molar, naprava mora biti mobilna (mobilna parcijalna proteza) zbog dužine bezzubog dijela. Fiksna naprava tu ne bi bila učinkovita. Vrh vodećeg dijela mora biti smješten subgingivno, do alveolarnog nastavka tako da dodiruje mezijalni rub prvog trajnog molara. Jasno je da je zbog toga potrebno precizno mjerenje i pozicioniranje kako bi postigli željeni rezultat.



Nedostaci su:

- naprava je kontraindicirana pacijentima s rizikom od bakterijskog endokarditisa zbog nepotpune epitelizacije intraalveolarnog dijela,
- kod fiksnog oblika ove naprave nema adekvatne funkcionalne zamjene za zub koji nedostaje i
- loše pozicioniranje, koje predstavlja najčešći problem.

## ZAKLJUČAK

Prerani gubitak mliječnih zubi može biti uzrokovan njihovom preuranjenom ekfolijacijom, karijesom, ekstrakcijom i traumom. Najčešći razlog, istovremeno i jedini koji se može učinkovito prevenirati, je karijes. Zadaća stomatologa nije samo sanacija već postojećih oštećenja, nego važan dio njegovih aktivnosti treba biti usmjeren i na preventivne aspekte oralnog zdravlja njegovih pacijenata. To uključuje edukaciju pacijenata i njihovih roditelja o pravilnoj oralnoj higijeni, ali i topikalnu fluoridaciju i ostale karijes preventivne mjere. Posljedice preranog gubitka mliječnih zubi su mnogobrojne i ovise o vrsti izgubljenog zuba, dobi djeteta i o raspoloživom prostoru u zubnom nizu. Najčešće neželjene posljedice su sekundarne kompresije, stanja koja zahtijevaju skupu i dugotrajnu ortodontsku terapiju, ukoliko se ne spriječe na vrijeme. Jedan od oblika intercepivne terapije u ovakvim slučajevima predstavljaju držači mjesta kojima se čuva prostor potreban za normalno nicanje trajnih nasljednika. Postoje mnoge vrste držača mjesta, svaki sa svojim indikacijama, uključivši i one koji djeluju aktivno te stvaraju dodatni prostor u zubnom nizu. Svakom pacijentu se pristupa individualno i sagledava sve čimbenike i procijeniti je li dovoljan samo držač mjesta ili je već potrebno započeti složenu ortodontsku terapiju imajući na umu konačni rezultat koji mora zadovoljavati i funkcijske i estetske kriterije.

## ZAHVALA

Za pomoć pri izradi ovog rada zahvaljujem se doc. dr. sc. Hrvoju Juriću, prof. dr. sc. Senki Meštović i prof. dr. sc. Mladenu Šlaju.

## LITERATURA

1. Koch G, Poulsen S. Pediatric dentistry. Copenhagen: Munksgaard, 2001; 321-49
2. Finn SB: Clinical pedodontics. Philadelphia: W B Saunders Co, 1973; 278-98
3. Lapter V. Ortodoncija za praktičara. Zagreb: Školska knjiga, 1972; 99-103
4. Ngan P, Alkire RG; Fields H Jr. Managment of space problems in the primary and mixed dentitions. J Am Dent assoc. 1999 Sep; 130 (9):1330-9
5. Profit WR, Contemporary orthodontics, The C.V. Mosby company, 1986; 313-7
6. Strbad I. Etiologija i terapija preranog gubitka mliječnih zubi potporne zone. Stomatološki fakultet u Zagrebu, Diplomski rad, 2003.