

**Dr. sc. Vlatko Pandurić**  
**Zavod za dentalnu patologiju**  
**Stomatološkog fakulteta**  
**Sveučilišta u Zagrebu**

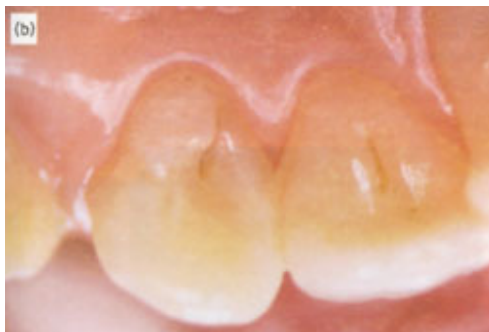## DENS INVAGINATUS - ZUB U ZUBU

Osnovni preduvjet uspješnog endodontskog liječenja je poznavanje anatomije i morfologije pulpne komore i korijenskog kanala. Svaki zub ima endodontski prostor karakterističan za grupu zubi kojoj pripada. No, poznavanje anatomije i morfologije omogućava i prepoznavanje odstupanja od karakterističnog oblika endodontskog prostora, tj. uočavanje anomalija u obliku.

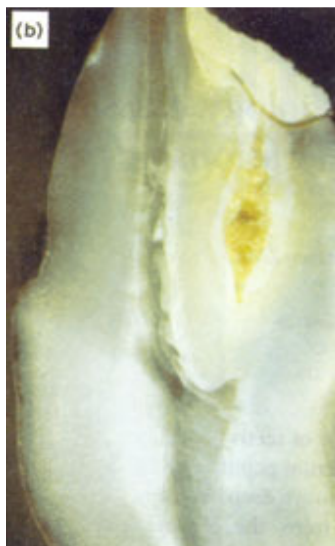Razvojna anomalija, koja nastaje u stadiju morfodiferencijacije, invaginacijom palatinalne plohe zametka, zove se dens invaginatus. Ovisno o autorima i vremenskom razdoblju proučavanja, ova anomalija je imala nekoliko naziva (dens in dente, dilatirani odontom, dens teleskopes, radix in radici) (1). Prvi je anomaliju opisao Satler 1855. nazvavši ju warty tooth, tj. bradavičasti zub. Naziv dens in dente postavio je Busch 1897. misleći da se radi o dva zuba. Rushton je 1936. upotrijebio naziv dilatirani odontom. Budući da postoje zubi s različitim stupnjem invaginacije, ovaj naziv nije u potpunosti primjeren. Atkinson 1943. i Rabinovich 1949. potvrđuju invaginaciju kao dominantno bilateralnu pojavu. Naziv dens invaginatus postavio je Hallett 1970. i taj se naziv najčešće koristi.

Najprihvaćeniju teoriju nastanka palatinalne invaginacije ponudili su Mezl i Jesenski 1957. Nastanak opisuju devijacijom unutarnjeg caklinskog epitela za vrijeme organogeneze. Sama anomalija nastaje proliferacijom unutarnjeg caklinskog epitela u području krune i proliferacijom Hertwigove ovojnice u radikularnoj invaginaciji (sl. 1,2.).

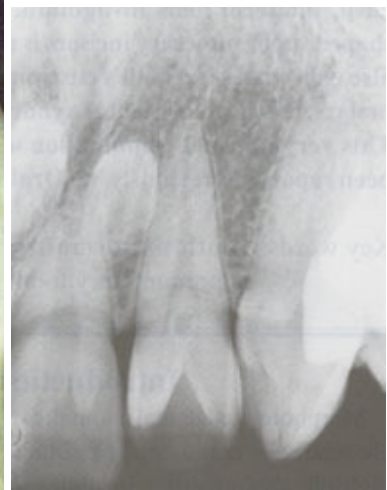Pojavnost anomalije je 0,04-10 % slučajeva (2). Može se uočiti u primarnoj i trajnoj denticiji (3), češće kod muškaraca nego kod žena (4). Najčešće se može uočiti u gornjoj čeljusti na lateralnom incizivu (5), rjeđe na centralnom incizivu, premolarima i kaninima. Može nastati i na prekobrojnom zubu 1.



Slika 1. Klinički prikaz palatinalnih invaginacija gornjih središnjih sjekutića.



Slika 2. Uzdužni presjek krune zuba s palatinalnom invaginacijom.



Slika 3. Rtg prikaz invaginacije koja doseže razinu pulpne komore.

Postoji velik broj klasifikacija ove anomalije. Kitchin je dijeli u dvije osnovne klase, koronarnu i radikularnu. Oehlers je dijeli u tri klase:

1. invaginacija je u caklini i ne prelazi caklinsko-cementno spojište
2. invaginacija ima oblik suze i ulazi u korijen uz mogućnost komunikacije s pulpom
3. invaginacija nema komunikaciju s pulpom i prolazi kroz korijen te se otvara apikalno ili lateralno na korijenu

Hallett 1953. temelji podjelu na radiološkim slikama zubi:

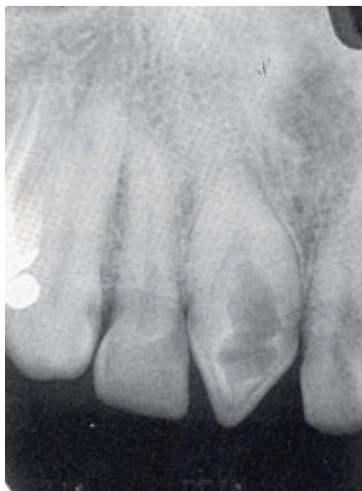1. klasa I -vertikalna fisura bez dilatacije u caklini. Karijes nastaje sporo, ali ravnomjerno.
2. klasa II -invaginacija ima trokutast oblik s vrhom prema gore i u razini cinguluma postoji udubljenje, uz gotovo uvijek prisutan karijes.
3. klasa III -invaginacija se nalazi ispod caklinsko-cementnog spojišta okružena pulpnom komoricom cijelim obujmom. Brzo napredovanje karijesa može dovesti do nekroze pulpe.
4. klasa IV-zauzima čitav prostor pulpne komorice i pruža se duboko unutar korijena.

Klasa IV je naknadno podijeljena u dvije skupine (Monteil i Knoche 1979.). Podskupinu IVa karakterizira komunikacija invaginacije s pulpom. U podskupini IVb invaginacija prodire do periapiksa bez komunikacije s pulpom (1,2,6,7).

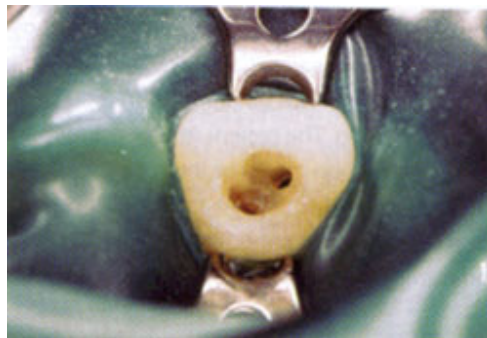Invaginacija je u kontinuiranoj komunikaciji s usnom šupljinom, što znači da je izložena velikoj količini bakterija. Kako je to prostor koji je nedostupan čišćenju, vrlo je povoljan za rast i razvoj bakterija koje razaraju tvrda tkiva krune zuba. Nastali karijes okružen je mineraliziranim tkivom tako da se kliničkim pregledom može vrlo lako predvidjeti. Uglavnom se uočava slučajno na rtg snimci. Prvi simptom koji dovodi pacijenta u ambulantu je bol. Pulpa je tada već vjerojatno upalno promijenjena što zahtijeva endodontsko liječenje. Ukoliko je pulpa nekrotizirala i iritansi su dospjeli u periapeksno područje može doći i do nastanka periradikularne upale, kako parodonta, tako i razaranja kosti u periapeksu. Postoje tri načina penetracije mikroorganizama iz oralne šupljine u endodontsko tkivo (Kramer 1953):

- komunikacija između pulpe i invaginacije
- defekt u dentinu između najdubljeg dijela invaginacije i pulpe
- defekt cakline koja okružuje invaginaciju u njenom najdubljem dijelu

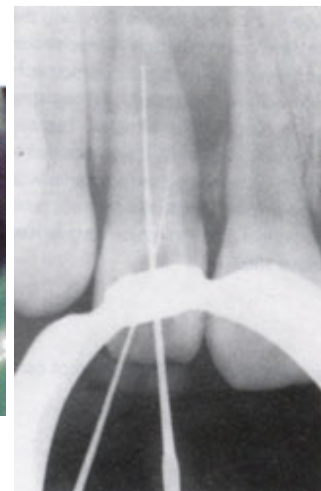
Ako između invaginacije i pulpe nema komunikacije, pulpa može ostati vitalna usprkos nastanku apscesa (8,9).



Slika 4. Rtg prikaz invaginacije koja dolazi u korijenski kanal.



Slika 5. Prikaz trepanacijskog otvora sa dva odvojena korijenska kanala sa postavljenim koferdadom.



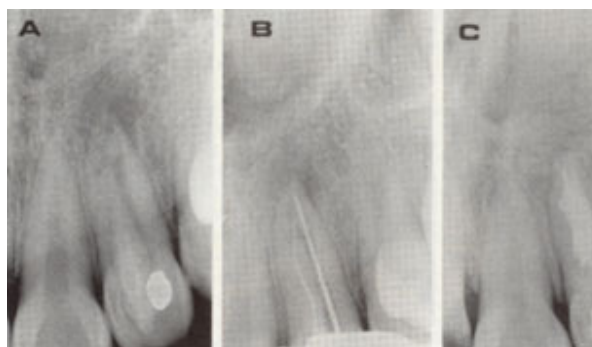
Slika 6. Endodontski instrumenti u korijenskom kanalu pri određivanju dužine korijenskog kanala.

Stupanj oštećenja zuba ovisit će o položaju i veličini invaginacije. Što se anomalija prije dijagnosticira prognoza uspjeha terapije je bolja. Preporuča se snimanje zuba iz nekoliko kutova kako bi se što bolje uočila veličina i položaj invaginacije. Pogrešna dijagnoza redovito dovodi do terapijskog neuspjeha. Nakon subjektivnih, objektivnih i radiografskih ispitivanja potrebno je načiniti plan terapije. Tip anomalije, povratak funkcije i estetike konfiguracija endodontskog prostora, eventualna protetska terapija, ekonomski i fizički aspekti te opće medicinsko stanje pacijenta, čimbenici su koji utječu na izbor terapije (sl. 3,4.).

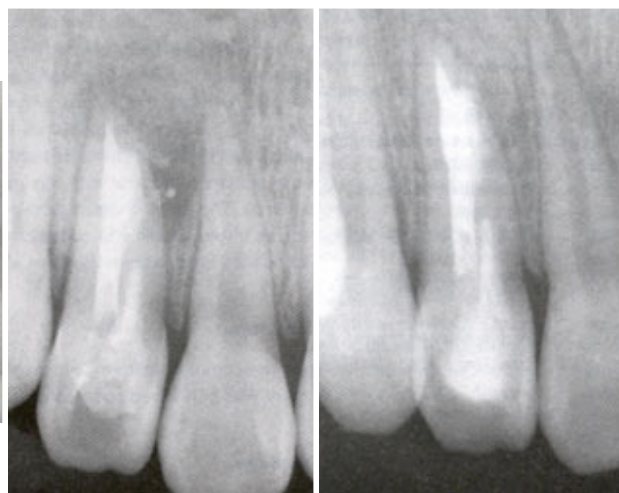
Tradicionalni način liječenja ove anomalije je bila ekstrakcija. Grossman i Creaven 1970. predložili su endodontsko liječenje umjesto ekstrakcije (10). Danas se invaginacija liječi, ovisno o diagnozi, konzervativno, endodontskom terapijom, endodontskom kirurškom terapijom, replantacijom ili ekstrakcijom (11).

Konzervativno liječenje je indicirano kada se radi o klasi I i II po Hallettu. Bitno je da gingiva nema znakova upale. Pulpa mora biti vitalna, test perkusije negativan, a palpacijom i na rtg snimci ne smije biti nikakvih znakova patoze. Dijamantnim brusnim tijelom proširi se invaginacija, ukloni karijesom promijenjeno tvrdo tkivo krune koje se zatim nadoknadi estetskim materijalom (12).

Kada nisu ispunjeni uvjeti za konzervativno liječenje pristupa se endodontskom liječenju (klasa III i IV). Prethodno je potrebno dobro analizirati konfiguraciju endodontskog prostora. Potrebno je osigurati adekvatan pristup korijenskom kanalu a da ne perforiramo stjenku i ne kompromitiramo otpornost preostalog tvrdog tkiva zuba (sl. 5.). Zbog vrlo nepravilne morfologije endodontskog prostora uz mehaničko čišćenje nužna je vrlo obilna irigacija i kemijska obrada kanala. Često se u korijenski kanal stavljaju ulošci kalcij hidroksida. Kako bi se osiguralo što bolje punjenje endodontskog prostora, metoda izbora je punjenje kanala termoplastičnom gutaperkom. Kako bi se izbjeglo isticanje omekšane gutaperke u periapeks, potrebno je pažljivo i besprijekorno izvesti apeksnu instrumentaciju korijenskog kanala (sl. 6,7,8,9.). Vrlo rijetko može se dijagnosticirati nekroza pulpe u jednom kanalu dok je drugi potpuno vitalan. To se događa stoga što postoje dva zasebna kanala pa ukoliko je jedan kanal bez znakova upale, dovoljno tretirati samo nekrotični kanal (13,14).



Slika 7. Rtg prikaz upalno promijenjenog periapexa, provjere radne dužine endodontskim instrumentima i ispunjen endodontski prostor.



Slika 8. Uspješno ispunjen endodontski prostor.

Slika 9. Uspješno ispunjen endodontski prostor.

Ako endodontsko liječenje nije uspjelo pristupa se endodontskoj kirurškoj terapiji. Cilj je ukloniti dijelove korijena koje se nije uspjelo očistiti od nekrotičnog i inficiranog tkiva pulpe i inficiranog korijenskog dentina. Najčešće obuhvaća apeksnu kiretažu, resekciju vrha korijena i preparaciju vrha korijena uz retrogradno punjenje. Resekcija korijena radi se čeličnim svrdlima uz obilno ispiranje fiziološkom otopinom. Noviji pristup je resekcija i apeksna preparacija ultrazvučnim instrumentima, koji osiguravaju precizniju i bržu preparaciju, manje dimenzije prepariranog kaviteta, smanjuju mogućnost perforacije. Materijali koji se najčešće koriste za retrogradno punjenje su amalgam, Super EBA, kompozit i IRM (15,16).

Ekstrakcija je indicirana ako niti jedna metoda nije uspjela, ako je položaj zuba takav da je endodontsko liječenje i endodontski kirurški zahvat neizvediv (17).

## Literatura

1. Šutalo J i sur. Patologija i terapija tvrdih zubnih tkiva. Zagreb: Naklada Zadro, Grafički zavod Hrvatske, 1994.
2. Holtzman L. Conservative Treatment of Supernumerary Maxillar Incisor with Dens Invaginatus. *J Endod* 1998; 28(4): 378-380.
3. Holan g. Dens invaginatus in primary canine: A case report. *Int J Paediatr Dent* 1998; 8: 61-64.
4. Ruprechet A, Sastry K, Batniji S, Lambourne A. The clinical significance of dental invagination. *J Pedod* 1987; 11: 176-181.
5. Shafer WG, Hine MK, Levy BM. A textbook of oral pathology. 4th ed. Philadelphia: WD Saunders Co.
6. Hulsmann M. Dens invaginatus: aethiology, classification, prevalence, diagnosis and treatment considerations. *Int Endod J* 1997; 30: 79-90.
7. Oehlers FAC. Dens invaginatus dilated composite odontome. Variations of the invagination process and associated anterior crown forms *Oral Surg Oral Med Oral Pathol Oral Radiol Endod* 1957; 10: 1204-1218.
8. Galino-Moreno PA, Parra-Vazquez J, Sanchez-Fernandez E, Avila-Ortiz GA. Maxillary cyst associated with an invaginated tooth: A case report and literature review. *Quintessence Int* 2003; 34(7): 509-513.
9. Goncalves A, Goncalves M, Oliveira DP, Goncalves N. Dens invaginatus type III: report of a case and 10-year radiographic follow-up. *Int Endod J* 2002; 35(2): 873-879.
10. Su-Chiao Yeh, Yug-Tier Lin, Shin-Yu. Dens invaginatus in the maxillary lateral incisor. *Oral Surg Oral Med Oral Patol* 1999; 87(5): 628-631.
11. Šutalo J, Tarle Z, Prskalo K, Simeon P, Pandurić V. Endodontsko liječenje nekih morfoloških anomalija zuba. *Acta Stomatol Croat* 1997; 31: 285-294.
12. Sousa SMG, Bramante CM. Dens invaginatus treatment choices. *Endod Dent Ttraumatol* 1998; 14: 152-158.
13. Ikeda M, Yoshioka T, Suda H. Importance of clinical examination and diagnosis-a case of dens invaginatus. *Oral Surg Oral Med Oral Pathol* 1995; 79: 88-91.
14. Tavano SMR, Sousa SMG, Bramante CM. Dens invaginatus in first mandibular premolar. *Endod Dent Traumatol* 1993; 10: 27-28.
15. Shoner JR, Wallace JA. Dens invaginatus: another use for the ultrasonic. *J Endod* 1994; 20: 138-140.
16. Bolanos OR, Martell B, Morse DR. A Unique approach to the treatment of a tooth with dens invaginatus. *J Endod* 1988; 14: 315-317.
17. Costa WF, Neto MDS, Pecora JD. Upper molar dens in dente-a case report. *Braz Dent J* 1990; 1: 45-49.