

ABNORMALNOSTI U NICANJU ZUBA

UVOD

Nicanje zuba je fiziološki proces koji se obično odvija bez ikakvih poremećaja. Razvoj zuba je dugotrajan i višegodišnji proces u kojem sudjeluje velik broj čimbenika. Tijekom tog procesa moguća su i djelovanja onih čimbenika koji mogu uzrokovati različite abnormalnosti kako u razvoju, tako i u nicanju zuba. Nicanje zuba je pod visokom kontrolom genetskih faktora. Udio nasljeđa u tom procesu procjenjuje se na oko 78%. Značajno manji utjecaj mogu imati promjene općeg zdravstvenog stanja, okolina i lokalni uvjeti na mjestu nicanja zuba.

Postoji širok vremenski raspon u nicanju mliječnih i trajnih zuba među različitim populacijama. Zbog bioloških varijacija, ali i individualnosti svakog pojedinca, iznimno je teško odrediti za određenu osobu koje se vrijeme nicanja može smatrati odstupanjem od normalnog. Pod patološkim nicanjem ili abnormalnostima u vremenu nicanju može se smatrati ono kod čije je odstupanje veće od dvije standardne varijacije od normalnog (prosječnog) vremena erupcije za tu populaciju.

PROMJENE PRI NICANJU ZUBA

Opće promjene pri nicanju zuba

U periodu nicanja prvih zuba na djetetu se mogu zapaziti neke promjene. Dijete je nemirnije nego inače, manje spava, grize prste, šaku ili neki drugi predmet. Povećana je salivacija, a želja za uzimanjem hrane se smanjuje.

Illingworth i Tasanen su, nakon praćenja erupcije zuba kod velikog broja djece i proučavanja literature, odbacili sve pretpostavke i objašnjenja koja govore o pojavi općih poremećaja prilikom nicanja zuba. Dugo se smatralo da erupcija može izazvati grlobolju, povišenje tjelesne temperature, dijareju, pa čak i konvulzije. Pojava ovih simptoma je objašnjena neurovegetativnom disfunkcijom. Sa mjesta erupcije, na kojemu obično postoje lokalne promjene u vidu hiperemije gingive, podražaj se prenosi do središnjeg živčanog sustava, odakle se može prenositi do udaljenih organa, izazivajući u njima patološke promjene. S obzirom da nicanje zuba predstavlja normalan fiziološki proces, njegovo povezivanje sa bilo kakvim sustavnim smetnjama nije opravdano. Ako se istovremeno takve promjene i jave, one se mogu smatrati prije slučajnošću, nego posljedicom erupcije zuba.

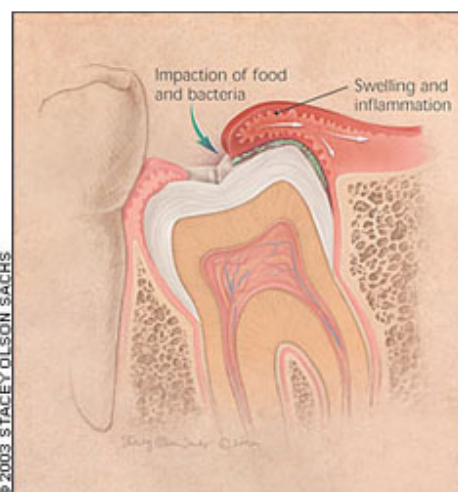
Lokalne promjene pri nicanju zuba

Lokalne promjene koje se javljaju na mjestu erupcije mliječnih zuba su relativno česte. Razlikuju se dvije osnovne skupine: mehaničke i upalne (1, 2 i 3) te cistične promjene (4, 5 i 6).

1. Pericoronitis je posljedica infekcije rubova otvora kroz koje zub niče, izazivajući pojačanu salivaciju i nemir djeteta. Najčešće je uzrokovan prljavim predmetima ili rukama koje dijete stavlja u usta zbog nelagodnosti i svrbeža mjesta nicanja. Infekcija spontano nestaje nakon nicanja zuba.

2. Eruptivni edem je izrazito česta pojava. Klinički je uočljiv edem gingive sa sjajnom, crvenom i napetom površinom.

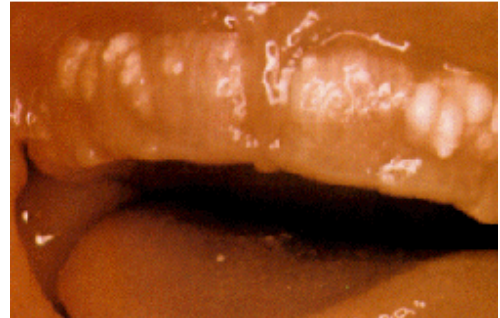
3. Dentitio difficilis (teško nicanje zuba) rijetko je u djece i to uglavnom u obliku pericoronitisa prilikom erupcije prvih trajnih molara. Najčešće je posljedica traume od strane zuba antagonista i ozljede gingive izrastajućeg zuba, pri



Slika 1. Shematski prikaz perikoronitisa (Preuzeto od American Academy of Family Physicians)

čemu dolazi do infekcije i upale gingivalne "kape" iznad zuba u nicanju. Gingiva je crvena i edematozna, a iz stvorenog džepa izlazi mutan eksudat. Stanje može biti praćeno povišenjem tjelesne temperature, bolovima, trizmusom i edemom regionalnih limfnih čvorova. Terapija je konzervativna (drenaža i antibiotici) ili kirurška (ekscizija).

4. Eruptivna cista ili eruptivni hematoma je cistična tvorevina koja se javlja na mjestu nicanja nekoliko tjedana prije pojavljivanja zuba u ustima. Ispunjena je seroznim i djelomično hemoragičnim sadržajem, što ukazuje na traumatski uzrok njenog nastanka. Klinički se manifestira edemom tamno plave boje, a najčešća lokacija su područja mliječnih molara. Terapija nije potrebna jer se cista spontano prazni i nestaje kratko vrijeme nakon nicanja zuba.



Slika 2. Epsteinove perle

5. Epsteinove perle su male cistične tvorbe koje predstavljaju ostatke epitelnog tkiva, a nastaju kod spajanja maksilarnih procesusa. Lokalizirane su uzduž srednje linije tvrdog nepca. Može ih biti mnoštvo, ali ih je češće samo nekoliko. S vremenom one spontano nestaju.

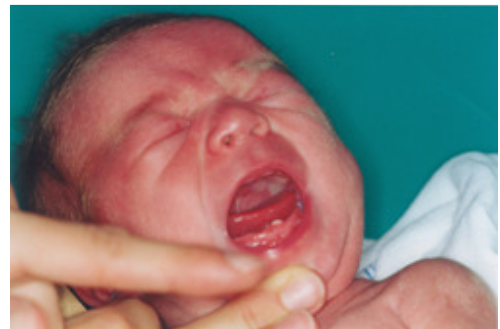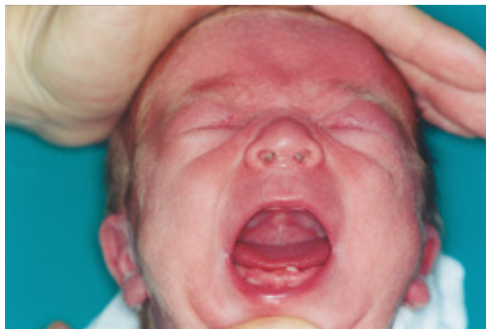6. Bonnova zrnca predstavljaju ostatke mukoznih žlijezda koje se javljaju na vestibularnim stranama alveolarnog grebena. Također nestaju spontano.

PRERANO NICANJE ZUBA

Etiologija preranog nicanja zuba je dvostruka: formiranje zametka previše blizu površine usne šupljine (izvan fizioloških granica) i povećana hormonska aktivnost. Prerano nicanje se može javiti i kao izolirano svojstvo. Mnogo češće je uzrok hormonski disbalans i postojanje nekih sindroma te je važno znati da se prerano nicanje može javiti u sklopu hemifacijalne hipertrofije, hipertireoidizma, preranog puberteta i Struge-Weberovog sindroma.

Natalni zubi (dentes natales) su u ustima prisutni već pri rođenju djeteta. Ovi se zubi smatraju predmliječnima jer se na rendgenogramu mogu vidjeti mliječni zubi na svojim mjestima. U gotovo 90% slučajeva su to donji središnji incizivi (Slika 3 i 4). Pojedini autori predmliječne zube (dentes predecidui) svrstavaju u zasebnu skupinu. Predmliječni zubi se stvaraju prije početka prave odontogeneze mliječnih zubi. Klinički mogu imati morfološke karakteristike mliječnih zubi ili izgledaju kao caklinske kapice utisnute u meko tkivo gingive.

Ako se mliječni zubi pojave u ustima u prvih 30 dana života, tada govorimo o neonatalnim zubima (dentes neonatales). Uglavnom su to mandibularni incizivi. Natalni



Slika 3 i 4. Natalni zubi (donji mandibularni incizivi) kod novorođenčeta starog 6 dana. Desni inciziv je ispao dva dana po rođenju djeteta.

zubi se češće javljaju nego neonatalni, u omjeru 3:1 i nema razlike s obzirom na spol. Nasljeđuju se kao autosomno dominantno obilježje. Prevalencija natalnih i neonatalnih zubi je od 1:2000 do 1:3000 u populaciji. Ekstrakcija prerano izniklih zubi je kontraindicirana, osim u slučaju kada postoji opasnost od gutanja ili aspiracije hipermobilnog zuba. Preranu erupciju mliječnih zuba uglavnom prati i prerano nicanje trajnih zuba.

ZAKAŠNJELO NICANJE ZUBA (Dentitio tarda)

U slučaju kada se zub ne pojavi u usnoj šupljini 6 mjeseci poslije normalnog nicanja, govorimo o zakašnjelom nicanju. Češće se javlja od preranog nicanja, a može biti izazvano lokalnim ili općim faktorima. U lokalne faktore spadaju hiperostoze, ciste i tumori koji se nalaze na putu nicanja, zatim udaljenost zamatka zuba od mjesta nicanja, a u rijetkim slučajevima i ankiloza zubnog zamatka. Od općih čimbenika važne su disfunkcije endokrinog sustava, malnutricija te različita oboljenja i sindromi. Među sindrome sa zakašnjelom erupcijom mogu se ubrojiti hipopituitarizam, hipotireoidizam, mukopolisaharidoza, incontinentia pigmenti, osteogenesis imperfecta, kleidokranijalna displazija, hereditarna osteodistrofija Albright, Downov sindrom, Dubowitzov sindrom, Ellis van Creveldov sindrom, Gardnerov sindrom, Gorling- Goltzov sindrom, hemifacijalna atrofija, progeria i dr. Zakašnjele nicanje mliječnih zuba obično je praćeno zakašnjelim nicanjem trajnih zuba.

Zahvaljujem se svojoj majci i njezinim kolegama sa Klinike za pedijatriju KB-a Split na suradnji i fotografijama.

Zahvaljujem se prof. dr. sc. Iliji Škrinjariću na recenziji rada te korisnim informacijama i savjetima.

LITERATURA

1. Škrinjarić I. Abnormalnosti orodentalnih struktura. U: Zergollern LJ i sur. Medicinska genetika. Zagreb: Školska knjiga; 1987. p.187.
2. Clark CA: A survey of eruption cysts in the newborn. Oral Surg 1962. 14:917.
3. Hayes PA. Hamartomas, eruption cyst, natal tooth and Epstein pearls in a newborn. ASDC J Dent Child. 2000 Sept-Oct;67 (5): 365-8.
4. Kimoto S, Suga H, Yamaguchi M, Uchimura N, Ikeda M, Kakizawa T. Hypoplasia of primary and permanent teeth following osteitis and the implications of delayed diagnosis of a neonatal maxillary primary molar. Int J Paediatr Dent 2003; 13: 35-40.
5. Tsubone H, Onishi T, Hayashibara T, Sobue S, Ooshima T. Clinico-pathological aspects of a residual natal tooth: a case report. J Oral Pathol Med 2002; 31: 239-41.
6. Cunha RF, Boer FA, Torriani DD, Frossard WT. Natal and neonatal teeth: review of the literature. Pediatr Dent 2001; 23: 158-62.