

# Periimplantatne bolesti

Vjera Perković<sup>1</sup>

Prof.dr.sc. Darije Plančak<sup>2</sup>

[1] studentica 5. godine

[2] Zavod za parodontologiju, Stomatološki fakultet Sveučilišta u Zagrebu

Svako ugrađivanje dentalnih implantata nosi sa sobom rizik nastanka komplikacija. Srećom, javljaju se u manjem broju slučajeva, no svakako ih treba poznavati, znati prepoznati i liječiti. Patološke promjene periimplantatnog tkiva možemo objediniti pod nazivom periimplantatne bolesti u koje ubrajamo periimplantatni mukozitis i periimplantitis.

Prevalenciju periimplantatnih bolesti teško je odrediti. Zitzmann i Berglundh napravili su iscrpan pregled literature objavljene na PubMed-u do 2007.godine, te su došli do zaključka da se mukozitis spominje u 80% članaka, a da se javlja u 50% postavljenih implantata, dok se periimplantitis spominje 28-56% članaka i javlja se u 12-43% svih ugrađenih usadaka (1). Snauwaert i sur. u svojoj studiji skupinu ispitanika dijele na kompromitirane (ugrađena autologna kost, pacijenti na terapiji zračenjem) i nekompromitirane. U kompromitiranih pacijenata čak 19% implantata nije se uspjelo oseointegrirati, a 5.9% neuspješno integriranih implantata javlja se kod nekompromitiranih pacijenata (2).

Neki autori javljaju češće slučajeve periimplantitisa u gornjoj čeljusti (2, 3).

## Periimplantatni mukozitis

Mukozitis se definira kao reverzibilna upalna promjena ograničena na meka tkiva oko implantata.

## Etiologija

Nastaje zbog biofilma koji se stvara na dijelu implantata eksponiranom u usnu šupljinu. Sastav biofilma prelazi iz onog u kojem dominiraju gram-pozitivni koki prema većoj količini gram-negativnih anaerobnih i fakultativno anaerobnih bakterija. Rana kolonizacija mikrobima

na implantatima istovjetna je kolonizaciji na zubima. Isto tako, rani odgovor mekih tkiva na plak je sličan i u sluznici oko implantata i u gingivi zuba. Ipak, sluznica oko implantata je manje sposobna ograničiti upalu nego gingiva, jer sadrži manji broj fibroblasta. Posljedično, upala progredira i to prema apikalno, uzrokujući periimplantitis.

## Simptomi i dijagnostika

Klinički je jasno vidljivo oticanje i crvenilo sluznice oko implantata. Javlja se krvarenje pri sondiranju, ponekad i gnojni eksudat. Koštane strukture nisu zahvaćene. Na rendgenskoj slici nema promjena, a implantat je stabilan u svom ležištu (slika 1).

## Liječenje

Cilj terapije je ukloniti oportunističke patogene bakterije, reducirati količinu plaka i uspostaviti povoljnu mikrofloru koja će podržavati cijeljenje. Pacijentu treba dati upute o oralnoj higijeni, mehanički odstraniti biofilm oko džepova te aplicirati antiseptička sredstva kao što je klorheksidin gel direktno oko lezije ili klorheksidin u obliku otopine za ispiranje usta.

## Periimplantitis

Periimplantitis je uznapredovali gubitak potporne kosti oko oseointegriranog implantata u funkciji koji se javlja zajedno s upalnim promjenama mekih tkiva. Započinje u koronarnom dijelu implantata kao mukozitis, a tada oseintegracija u apikalnom dijelu nije ugrožena. S povećanim nakupljanjem plaka, upala se širi u apikalnom smjeru pa dolazi do poremećene oseintegracije i povećane pokretljivosti implantata, a ako upala napreduje, može dovesti i do gubitka implantata.

## Etiologija

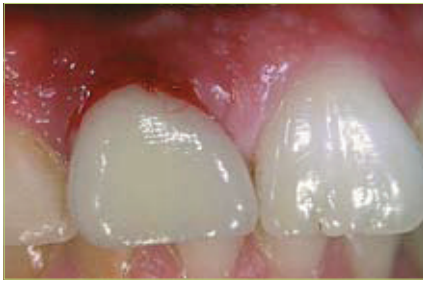Bakterijska infekcija i lokalni biomehanički faktori predstavljaju dva osnovna etiološka čimbenika za razvoj periimplantitisa. Slabija organizacija (manje fibroblasta), kao i manja prokrvljenost periimplantatnog mekog tkiva razlog je što se to tkivo ne može oduprijeti progresiji upale.

Postoje značajni dokazi koji dovode slabu oralnu higijenu, pušenje te parodontitis u vezu s nastankom periimplantitisa. Također je moguće dijabetes i konzumiranje alkohola povezati s periimplantitisom, međutim to još nije dovoljno istraženo (4).

Najnovije studije pokazuju da su patogene bakterije kod periimplantitisa slične onima koje uzrokuju parodontitis. Kod osoba koje su prethodno bolovale od parodontitisa, te kod djelomično ozubljenih pacijenata s parodontnom bolesti postoji rizik od nastanka periimplantitisa uzrokovanog istim bakterijama kao i kod parodontitisa, ali će tkivni odgovor biti jače izražen. Jači tkivni odgovor pripisuje se izrazitoj aktivnosti PMN-a, a u upalnom infiltratu nađeni su makrofagi, limfociti i plazma-stanice.

Sastav biofilma u zdravim tkivima oko implantata uglavnom čine gram(+) fakultativni štapići i koki, dok u periimplantatnim lezijama prevladavaju gram(-) anaerobi, te su nađeni oportunistički patogeni poput *Actinobacillus actinomycetemcomitans*, *Porphyromonas gingivalis*, *Bacteroides forsythus*, *Prevotella intermedia*, *Fusobacterium nucleatum* i dr. (5)

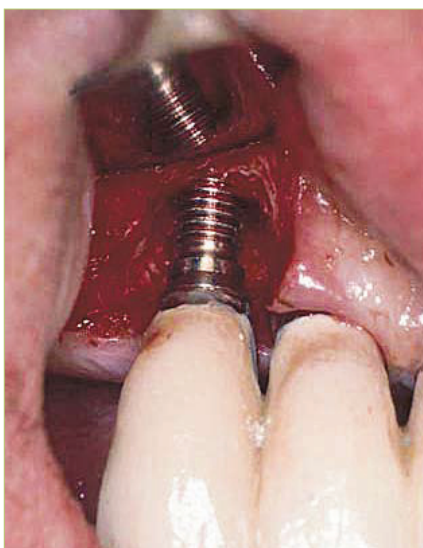Odgovor periimplantatnog tkiva na pretjerano opterećenje tijekom funkcije može imati utjecaja na koštano tkivo koje u tom slučaju nestaje. U biomehaničke faktore koji mogu uzrokovati periimplantitis treba ubrojiti (6):



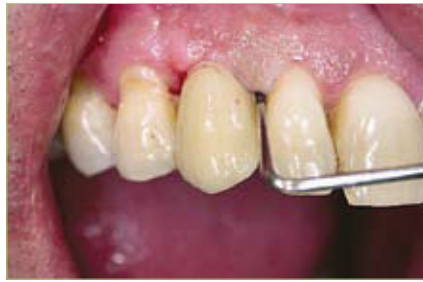**Slika 1.** Periimplantatni mukozitis u području zuba 11. Karakteriziran je krvarenjem pri sondiranju, odsutnost gnojenja.

1. Implantaciju u kost slabije kvalitete
2. Statički neispravno isplanirane protetske suprastrukture
3. Parafunkcije
4. Premalo ugrađenih implantata koji zamjenjuju nedostajuće zube
5. Nepravilnu preparaciju ležišta koja dovodi do oštećenja tvrdih tkiva, čak i do nekroze kosti
6. Termička oštećenja
7. Nepovoljna mehanička stabilnost implantata nakon postavljanja
8. Prijevremeno opterećenje implantata

Postoji i tzv. retrogradni periimplantitis. To je lezija oko najapikalnijeg područja oseointegriranog implantata koja se javlja u prvim mjesecima nakon implantacije. Uzrokuje ga zaostalo granulomatozno tkivo porijeklom od izvađenog



**Slika 3.** Klinički prikaz kirurški izloženog implantata zahvaćenog periimplantitisom. Vidljiv je cirkumferentni gubitak kosti. (preuzeto iz 4)



**Slika 2.** Periimplantitis u području zuba 13. Prisutno je krvarenje pri sondiranju, dubina sondiranja >3mm.

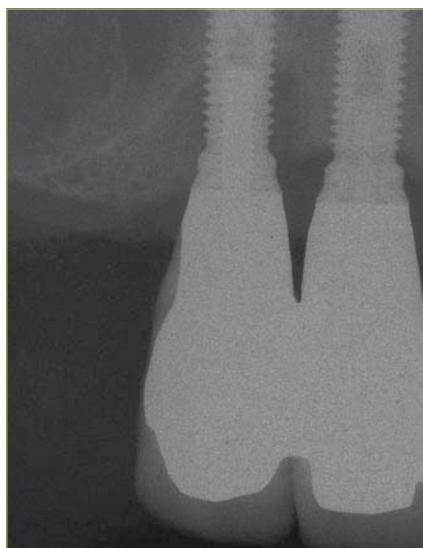
endodontski tretiranog zuba ili nastaje zbog endodontske patologije susjednih zuba (7).

#### Simptomi i dijagnostika

Važno je promatrati tkivo oko implantata u pravilnim vremenskim intervalima kako bi se bolest zaustavila u ranom stadiju.

Osnovna dijagnostička ispitivanja uključuju (8):

- a) Krvarenje nakon sondiranja (BOP; engl. Bleeding On Probing) plastičnom sondom. Odsutnost krvarenja upućuje na stabilnost implantata.
- b) Gnojenje, sekrecija.
- c) Dubina sondiranja. Aplicirajući lagani pritisak, razoreni transmukozni pričvrstak cijeli nakon 5- 7 dana. Na području zahvaćenom periimplantitisom



**Slika 4.** Rendgenogramski prikaz cirkumferentnog koštanog defekta karakterističnog za periimplantitis. (preuzeto iz 4)

dubina sondiranja iznositi će više od 3 mm (slika 2).

- d) Radiološki gubitak kosti. Uspješna implantološka terapija je ona gdje srednji gubitak marginalne kosti, nakon 1 godine održavanja, iznosi manje od 0,2 mm na godinu. Rendgenogram je potrebno učiniti ako klinički parametri upućuju na infekciju. Destrukcija kosti počinje oko područja vrata implantata, cirkumferentno (slika 3), širi se apikalno te se razvija defekt oblika kratera, koji je vidljiv i na rendgenogramu. Moramo biti svjesni da na rendgenskoj slici vidimo stanje kosti uz implantat samo mezijalno i distalno (slika 4). Ako infekcije nema, analiza rendgenograma se učini 1 godinu nakon postavljanja implantata, te jednom godišnje.
- e) Klinički test stabilnosti i pomičnosti. Pomični implantat upućuje na odsustvo oseointegracije, te zahtijeva njegovo uklanjanje (9).

Često su prisutni oticanje i crvenilo sluznice, te foetor ex ore. Perkusija (nakon skidanja protetske suprastrukture) je bolna, dobivamo mukle tonove, za razliku od visokih koji govore o zadovoljavajućem stanju. Mikrobiološkim testom se može potvrditi prisutnost periimplantskih patogena. Implantat može ostati stabilan i u dugom razdoblju.

#### Liječenje

Svako liječenje periimplantatnih bolesti treba započeti uputama o oralnoj higijeni.

Postiže se kombiniranjem lokalne ili sistemske primjene antibiotika i detaljnog uklanjanja granulacijskog tkiva i biofilma s kontaminirane površine implantata. Liječenje samo antimikrobnom terapijom nije uspješno (10). Terapija infekcije oko implantata provodi se prema CIST (kumulativna interceptivna potporna terapija). Uključuje 4 protokola koji se primjenjuju nakon što se završi ispitivanje kliničkih parametara (8). Ovisi o vrsti i jačini lezije.

#### Protokol

A: **MEHANIČKO ČIŠĆENJE.** Postiže se korištenjem plastičnih instrumenata ili onih od ugljičnih vlakana koji pri skidanju zubnog kamenca neće oštetiti površinu implantata (slika 5). Plak se uklanja poli-



Slika 5. Plastična kireta za mehaničko čišćenje implantata, koja neće oštetiti njegovu površinu. (preuzeto iz 4)

ranjem površine implantata gumicama i pustom za poliranje.

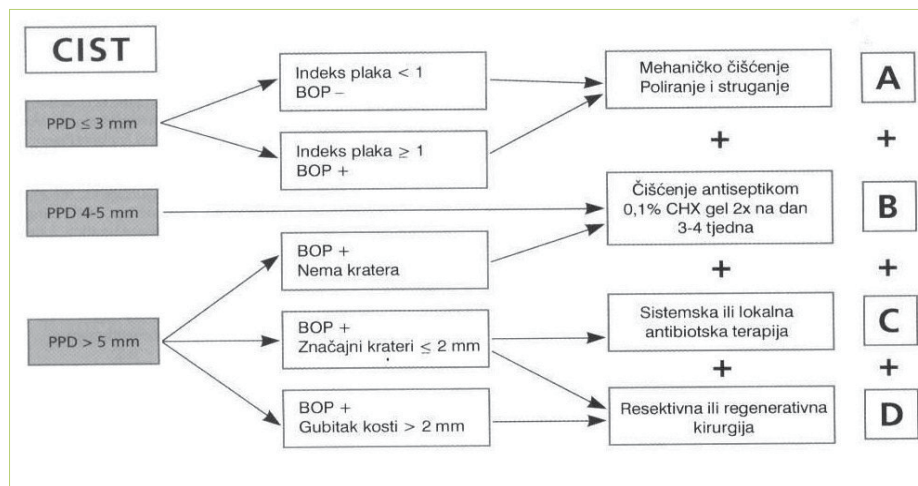
**B: ANTISEPTIČKA TERAPIJA.** Uključuje svakodnevno korištenje 0,2%-tne otopine klorheksidin diglukonata, te aplikaciju 0,2%-tnog gela za lokalnu primjenu na zahvaćenom mjestu u trajanju od 3- 4 tjedna.

**C: ANTIBIOTSKA TERAPIJA.** U dubokim džepovima nalaze se anaerobni patogeni.

Svrha liječenja je suprimirati gram-negativne anaerobne bakterije i uspostaviti povoljnu mikrofloru. Prije primjene antibiotika potrebno je provesti protokol A i B. Poželjno je učiniti analizu mikrobnog uzorka. Sistemski se mogu primijeniti amoksicilin i metronidazol tijekom 8 dana. Moguće je antibiotike primijeniti i lokalno. Međutim, takva primjena zahtijeva kontrolirano otpuštanje sredstva koje se mora dovoljno dugo zadržati na mjestu infekcije i u dovoljnoj koncentraciji. Lokalna upotreba tetraciklinskih vlakana HCl pokazala se uspješnom u reduciranju anaerobnih bakterija, jer primijenjen sistemski ne dolazi u dovoljnoj koncentraciji do periimplantatnog tkiva (11).

**D: REGENERATIVNA/RESEKTIVNA TERAPIJA.** Ne primjenjuje se dok infekcija nije zaustavljena. Indicirana je ako postoji cirkularni gubitak kosti, kao i dvozdni i trozdni koštani defekt.

Reoseointegracija, tj. formiranje nove kosti u kontaktu s prije kontaminiranim površinama titana, nastaje ako se primijeni tehnika vodene regeneracije kosti ugradnjom autolognog ili aloplastičnog koštanog nadomjestka, membrane ili proteina koštanog matriksa u koštani defekt nastao oko implantata zahvaćenog periimplantitisom. Međutim, smatra se da membrane nemaju pomažući učinak kod



Slika 6. Shema primjene kumulativne interceptivne potporne terapije. (preuzeto iz 1)

stavljanja koštanog nadomjestka (12). Unatoč raznim tehnikama „pomlađivanja“ površine implantata mehaničkim četkanjem površina, upotrebom abraziva sa zračnim prahom, primjeni kemikalija (limunska kiselina, klorheksidin) i lasera javlja se samo ograničena reoseointegracija. Vjerojatno zato jer je biofilm promijenio karakteristike površine tijela titana, promijenio mu tanki sloj titan dioksida i snizio površinsku energiju potrebnu za interakciju implantata i stanica domaćina.

Zaključno, iz pregleda literature o kirurškom liječenju periimplantitisa, kombinirano liječenje sistemskim antibioticima, dekontaminacija površine implantata te primjena koštanog nadomjestka ima najveći postotak uspjeha (12).

### Zaključak

Uspješnost liječenja implantatima ovisi o vještini kirurga, ali i o suradnji i brizi pacijenta o vlastitoj oralnoj higijeni. Prevencija periimplantitisa sastoji se u izbjegavanju postavljanja implantata u osoba sa slabom oralnom higijenom, te osiguranjem parodontnog zdravlja prije postavljanja implantata. Dugotrajni opstanak implantata ovisi o kontinuiranom očuvanju mekog i tvrdog tkiva zdravim te o pravilnoj raspodjeli sila.

Za održavanje implantata obavezne su stalne kontrole oralne higijene. Recall se provodi svaka 3 mjeseca, uz kontrolu upale mekog tkiva i promjene razine kosti na rendgenskoj snimci. **S**

### LITERATURA

1. Zitzmann NU, Berglundh T. Definition and prevalence of peri-implant diseases. J Clin Periodontol. 2008;35(Suppl. 8):286-91.
2. Snaauwaert K, Duyck J, van Steenberghe D, Quirynen M, Naert I. Time dependent failure rate and marginal bone loss of implant supported prostheses: a 15-year follow-up study. Clin Oral Investig. 2000;4(1):13-20.
3. Esposito M, Hirsch JM, Lekholm U, Thomsen P. Biological factors contributing to failures of osseointegrated oral implants. (I). Success criteria and epidemiology. Eur J Oral Sci. 1998; 106(1):527-51.
4. Heitz-Mayfield LJA. Peri-implant diseases: diagnosis and risk indicators. J Clin Periodontol. 2008; 35 (Suppl. 8): 292-304.
5. Knežević G i sur. Osnove dentalne implantologije, Zagreb: Školska knjiga, 2002.
6. Palmer R, Smith B, Howe L. Implants in clinical dentistry; London: Martin Dunitz Ltd, 2002; 245-7.
7. Quirynen M, Vogels R, Alsaadi G, Naert I, Jacobs R, van Steenberghe D. Predisposing conditions for retrograde peri-implantitis, and treatment suggestions. Clin Oral Implants Res. 2005;16(5):599-608.
8. Lindhe J, Karring T, Lang NP. Klinička parodontologija i dentalna implantologija, Zagreb: Globus, 2004;1014-30.
9. Sanchez-Garcés MŠÁ, Gay-Esconda C. Periimplantitis. Med Oral Patol Oral Cir Bucal. 2004;9:63-74.
10. Renvert S, Roos-Jansaker A-M, Claffey N. Non-surgical treatment of peri-implant mucositis and peri-implantitis: a literature review. J Clin Periodontol. 2008; 35 (Suppl. 8):305-15.