

Procjena uspješnosti endodontskog liječenja i potrebe za ponovnim endodontskim liječenjem (revizijom)

ŠTO NAKON NEUSPJEHA PONOVLJENOG ENDODONTSKOG LIJEČENJA (REVIZIJE)?

prof.dr.sc. Nada Galić¹, Mirko Soldo², prof.dr.sc. Goranka Prpić-Mehičić¹, prof.dr.sc. Silvana Krmek¹

[1] Zavod za endodonciju i restaurativnu stomatologiju, Stomatološki fakultet Sveučilišta u Zagrebu

[2] student 5. godine

Poznato je da, na žalost, nisu sva endodontska liječenja uspješna. Dugo godina je bilo uvriježeno vjerovati da je ishod endodontskog liječenja uspješan u 90 do 95% slučajeva. No, rezultati brojnih istraživanja pokazuju uspješnost endodontskog liječenja u rasponu između manje od 53% i više od 95%, odnosno, između 54% i 96% (1,2). Suvremeni endodontski autoriteti drže da bi trebalo zanemariti ovakve statističke procjene i usmjeriti pozornost na svaki slučaj zasebno, te pokušati procijeniti mogućnost uspješnosti endodontskog liječenja određenog zuba u okviru zadanih okolnosti. Stoga se drži da je pri endodontskom liječenju ključno na vrijeme (prije početka endodontskog zahvata) procijeniti mogućnost neuspjeha, te na to upozoriti pacijenta na njemu razumljiv način. Predmnijeva se da su čimbenici koji mogu utjecati na uspjeh, odnosno, neuspjeh ishoda endodontskog liječenja vrlo brojni. Strindberg ih je, svojevremeno, podijelio na biološke i terapijske čimbenike. Danas su sve okolnosti endodontskog liječenja proučene vrlo detaljno, pa se navodi da bi glavni razlozi mogućeg neuspjeha endodontskog liječenja mogli biti podijeljeni na one mikrobnog i nemikrobnog karaktera (1,3,4). Kad se govori o mikrobnim čimbenicima koji uzrokuju neuspjeh endodontskog liječenja misli se na mikroorganizme (najčešće g(+) i g(-) anaerobi i g(+) fakultativni anaerobi) kao glavne uzročnike nastajanja periapikalnih patoloških promjena, pri čemu njihovo nepotpuno uklanjanje iz korijenskih kanala i dentinskih kanalića, te nedovoljno brtvlje-

nje ispunja korijenskih kanala omogućuje njihov daljnji opstanak i nakupljanje unutar endodontskog prostora, a samim time i stvaranje podražaja koji i nadalje dovode do perzistiranja i širenja periapikalnih patoloških promjena. Pored toga, vrlo važna činjenica kod mikrobnih čimbenika jesu mikroorganizmi koji su rezistentni na endodontsko liječenje i antimikrobnu terapiju. Među njima su najčešći od bakterija *Bacteroides*, *Actinomyces* spp, *Propionibacterium*, *Eubacterium*, a od gljivica *Aspergillus fugimatus*, *Saccharomyces cerevisiae* (5,6,7). Najčešće se u nemikrobne čimbenike ubrajaju: nepravilna dijagnoza i neprikladan plan liječenja (odabrani zub s lošom prognozom), nedovoljno poznavanje anatomije zuba i morfologije endodontskog prostora, pogreške u preparaciji i instrumentaciji korijenskih kanala, zaozala strana tijela u korijenskim kanalima, pogreške pri punjenju korijenskih kanala (prepunjenje, kratko punjenje, nepotpuno brtvljenje), pogreške u postendodontskoj opskrbi, vertikalna fraktura. Pored navedenih, spominju se i utjecaj smještaja i vrste zuba, spola i dobi pacijenta (1,8,9,10). Nair (8,9,10) sve uroke perzistirajućih periapikalnih lezija svrstava u slijedeće skupine: 1. Intraradikularna infekcija koja zaostaje unutar kompleksnog endodontskog prostora; 2. Ekstraradikularni uzroci (najčešće aktinomikoza); 3. Protisnuti materijali za punjenje korijenskih kanala ili druga strana tijela u periapiku, koja izazivaju obrambenu reakciju organizma; 4. Nakupljanje endogenih kristala koji nadražuju periapikalno tkivo; 5. Prave ciste; 6. Cijeljenje

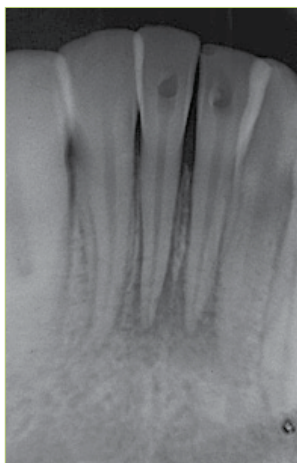
ožiljkom. Vrlo važno pitanje pri procjeni uspjeha endodontskog liječenja je odrediti vrijeme kada započinje cijeljenje patoloških promjena. Naime, u svrhu ocjene izlječenja periapikalnih patoloških promjena, preporučuje se promatranje tih lezija tijekom razdoblja od 6 mjeseci do 4 godine. Predmnijeva se da bi se nakon 6 mjeseci trebao učiniti prvi kontrolni pregled, jer se očekuje da bi se u tom razdoblju trebalo dogoditi obnavljanje periapikalnih tkiva, dok bi se nakon 4 godine moglo zaključiti o uspješnosti izlječenja periapikalne patološke promjene. Naravno, ako se nakon određenog razdoblja jasno vidi smanjenje radiolucencije (koštanog prosvjetljenja) periapikalne patološke promjene, može se zaključiti da je endodontsko liječenje uspješno. No, isto tako i nakon 4 godine, a i u bilo koje vrijeme prije ili poslije, može se, nažalost, pokazati neuspjeh (1, 11,12,13).

Procjena uspješnosti cijeljenja periapikalnih lezija

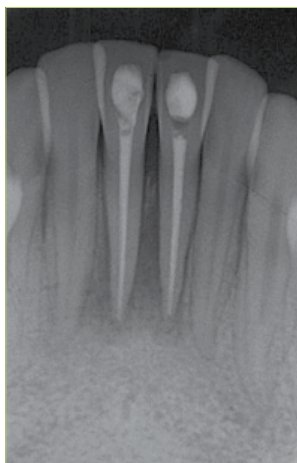
Uspješnost cijeljenja periapikalnih lezija, odnosno, endodontskog liječenja, može se procjenjivati klinički, radiološki i histološki. Razumljivo je da su jedino klinički i radiološki pregledi mogući u stomatološkoj ambulanti, dok se histološki, naravno, obavljaju uz pomoć odgovarajućeg laboratorija.

Klinička procjena uspješnosti cijeljenja periapikalne lezije

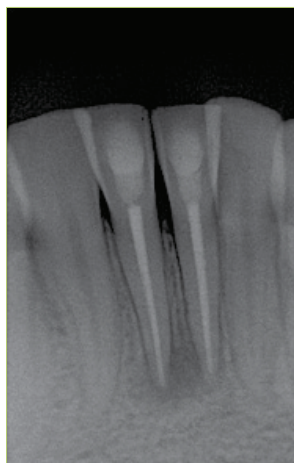
Klinički se može procijeniti uspješnost endodontskog liječenja, a time, posredno, i zaključiti o cijeljenju periapikalne lezije



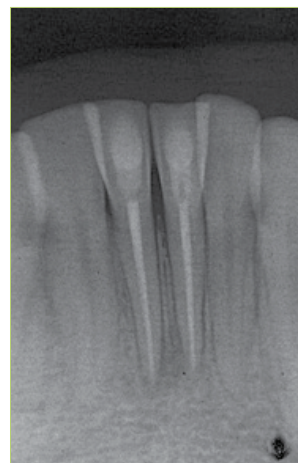
Slika 1a. 3. mjeseca prije dolaska pacijentice



Slika 1b. Punjenje KK



Slika 1c. 6 mjeseci nakon PK



Slika 1d. 12 mjeseci nakon PK

prema slijedećim nalazima: pacijent nema bolove, nema otoka mekih tkiva, negativan perkutorni nalaz, nema patološke pomičnosti zuba, negativan palpatorni nalaz, gubitak epitelnog pripoja nije veći od 5 mm, povlačenje fistule, uspostavljena fiziološka funkcija endodontski liječenog zuba. Budući se drži da je za procjenu uspješnosti cijeljenja periapikalne lezije potrebno najmanje 6 mjeseci, to je potrebno tijekom dužeg razdoblja povremeno kontrolirati subjektivne i objektivne simptome pacijenta, a po potrebi učiniti i rtg-sliku (1,14). No, nije ispravno proglašiti uspješnim svako endodontsko liječenje koje nije popraćeno bolom ili nekim drugim simptomima. Naime, dosta je čest nalaz perzistiranje, čak i povećanje patoloških lezija bez simptoma, što potvrđuju i brojna istraživanja. Stoga se i događa da brojna neuspjela endodontska liječenja dospijevaju na reviziju tek nakon dužeg vremena, uslijed pojave simptoma (bolovi, osjetljivost na zagriz, fistula, itd.) ili na temelju rtg-slike (1).

Radiološka procjena uspješnosti periapikalnog cijeljenja

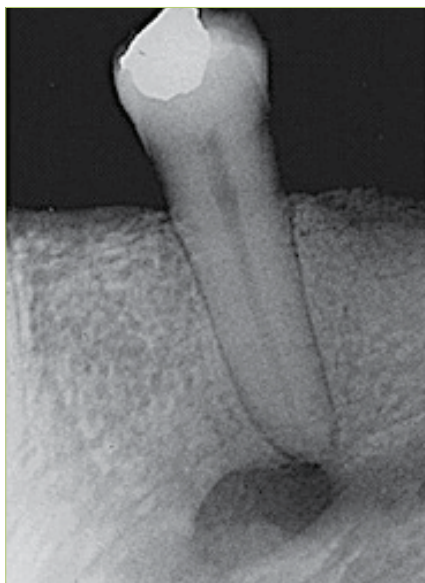Općenito, prema rtg-nalazima, neko endodontsko liječenje se može označiti kao uspješno, neuspješno ili endodontsko liječenje s upitnim uspjehom. Radiološki, uspješnost endodontskog liječenja, odnosno, cijeljenja periapikalne lezije, može se procijeniti prema izgledu uobičajenih struktura koje se promatraju na rtg-slici. Promatramo normalne konture, širinu i građu parodontnog ligamenta, odnosno

parodontne pukotine, te izgled kosti u području periapikalne lezije. Ako se koštano prosvjetljenje smanjuje ili se ne povećava tijekom idućih 6 do 24 mjeseci, znak je uspješnog endodontskog liječenja (slika 1), te se praćenje preporuča slijedećih 1 do 4 godine. Ako na rtg-slici imamo prepunjenje, odnosno, strano tijelo u periradikularnom području, te, ako je samo oko njega proširena parodontna pukotina, a preostalo tkivo pokazuje uspješno cijeljenje, provedeno endodontsko liječenje se drži uspješnim. Isto tako, kao što je ranije navedeno, ako pacijent nema subjektivnih i objektivnih simptoma, a postoji periapikalno prosvjetljenje koje ne prolazi nakon endodontskog liječenja, ali se niti ne povećava, trebali bismo uzeti u obzir mogućnost cijeljenja ožiljkom (1, 4, 13, 16, 17). Ipak, kako u literaturi postoje oprečni stavovi glede cijeljenja ožiljkom, pri toj procjeni mora se biti oprezan, budući jedan dio autora drži da je takav oblik cijeljenja vezan isključivo za cijeljenje nakon kirurškog zahvata i to u maksilarnom području. Stoga su neki autori mišljenja, nasuprot ranije rečenom, kako se svaka periradikularna, odnosno, periapikalna translucencija koja perzistira unutar jedne godine, te se niti povećava, niti smanjuje, treba proglašiti neuspjehom endodontskog liječenja, koji zahtijeva reviziju tog liječenja (1). Pored navedenog, pouzdanost rtg-slike je upitna i iz već poznatih nam razloga jer je to dvodimenzijaska zbirna snimka, koja prikazuje trodimenzijsku strukturu, te može biti lažno pozitivna i lažno negativno interpretirana. Naime,

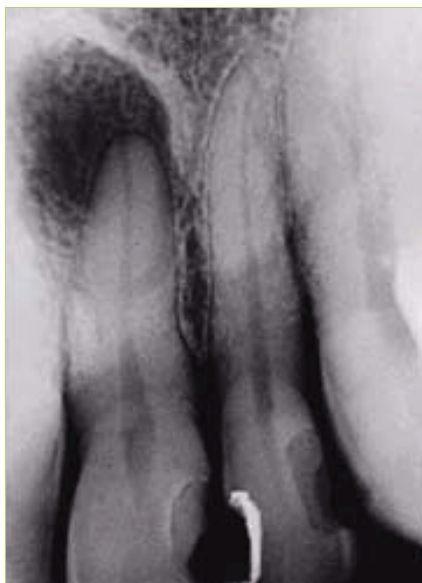pri rtg-snimanju vrlo je bitno vrijeme ekspozicije, kut snimanja (zakoni ortoprojektije i izometrije), vrsta filma itd. (18). Pored toga, uvijek je potrebno imati na umu mogućnost superponiranja anatomskih struktura s periapikalnim područjem pojedinih zubi (npr. foramen mentale, foramen nasoplatinum) (slika 2). Poradi navedenih nedostataka, u suvremenoj rtg-dijagnostici vodeće mjesto preuzima tzv. „ConeBeam“ kompjutorska tomografija, koja ima daleko viši stupanj dijagnostičke točnosti i preciznosti u prikazu anatomskih i patoloških osobitosti zuba i okolnih struktura, uz značajno smanjenu dozu zračenja, u odnosu na standardne rtg-slike (19).

Histološka procjena uspješnosti periapikalnog cijeljenja

Histološki uspjeh endodontskog liječenja ogleda se u uklanjanju upale (20,21) i obnavljanju svih tkiva periapikalnog područja (cement korijena zuba, alveolarna kost, parodontni ligament) (22,23). Ako se radi o cijeljenju ožiljkom, histološki se nalazi guste snopove kolagena s pokojim fibroцитom (24). Histološka procjena se, naravno, radi samo na pokusnim životinjama. Pri histološkoj analizi primjenjuju se standardna bojenja (hemalaun-eozin, toluidinsko modriilo), specifična bojenja za osteoid (bojenje po Goldner-u) i specifična bojenja za mineralizirana koštana tkiva (vitalni markeri: vitalne boje, fluorokromi, tetraciklini, radioizotopi). Na rezovima se može kvalitativno i kvantitativno analizirati sadržaj periapikalne lezije, re-



Slika 2a. Foramen mentale

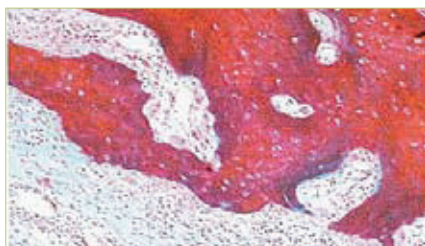


Slika 2b. Foramen nasopalatinum

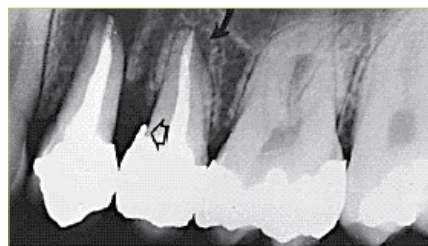
sorpciju vrška korijena, upalnu infiltraciju parodontnog ligamenta, odlaganje osteoida (slika 3) (25,26,27).

Ponovno endodontsko liječenje (Revizija endodontskog liječenja)

Na žalost, u suvremenoj dentalnoj medicini prilično je česta potreba za ponovnim endodontskim liječenjem (revizijom) (slika 4). Budući su kod revizije endodontskog liječenja okolnosti pod kojima se izvodi endodontski zahvat puno zahtjevnije i otežane uslijed neodgovarajućeg ranije izvedenog endodontskog postupka i punjenja korijenskih kanala, bilo bi poželjno da postupak revizije endodontskog liječenja učini specijalist endodoncije. Ipak, samu procjenu potrebe za revizijom, dakle, procjenu uspjeha endodontskog liječenja, a time i dijagnozu i plan terapije, te odluku o tome hoće li reviziju raditi on sam ili specijalist endodoncije, donosi primarni doktor dentalne medicine (1,13,17).



Slika 3.

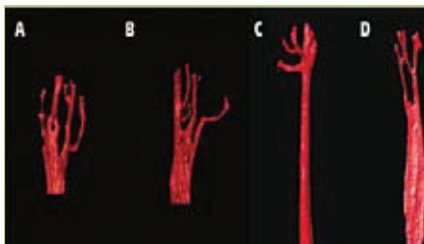


Slika 4.

Revizija endodontskog liječenja može se učiniti na dva načina: nekirurškim ponovnim endodontskim liječenjem ručnim ili strojnim tehnikama instrumentacije korijenskih kanala i kirurškim zahvatom (28,29). Nekirurška revizija je, ukoliko ju je moguće izvesti, svakako prvi izbor. Tim postupkom se, naime, uklanjaju svi podražaji iz korijenskih kanala (najčešće mikroorganizmi), koji su tu ostali kao posljedica nedostatnog čišćenja i širenja kanala pri prethodnom endodontskom liječenju ili su se naselili nakon neodgovarajućeg brtvljenja korijenskih kanala. Budući se kirurškim zahvatom ostavljaju mikroorganizmi i ostali štetni sadržaj unutar korijenskih kanala, te ih se retrogradnim brtvljenjem nastoji onesposobiti unutar kanala, više je nego očito zašto je nekirurška revizija biološki utemeljen odabir. No, naravno, kada je u pitanju nemogućnost izvođenja nekirurške revizije, ostaje kirurški zahvat kao jedino moguće rješenje. Dakle, ako se radi o necističnim

periapikalnim patološkim promjenama (najčešće granulomatoznim) s prohodnim korijenskim kanalima, većina autora se slaže da nema potrebe za kirurškim uklanjanjem tog patološkog procesa. Tim više što neka istraživanja izvješćuju o neuspjehu endodontske kirurgije u rasponu od 9-19% (1,13,30). Nasuprot tomu, druga istraživanja, usporedbom uspješnosti kirurške i nekirurške revizije, ukazuju da su uspjesi kirurške revizije bili nešto bolji i iznosili 90.7% spram 80.6%, koliko je bila uspješnost nekirurške revizije (28,31). Nezavisno od navedenog, kirurški zahvati su neophodni i jedino moguće rješenje kod pravih cističnih tvorbi, kod horizontalnih fraktura korijena ako je potrebno ukloniti apikalni fragment, kod perforacija koje su tako smještene da ih nije moguće sanirati konzervativno, kod pucanja endodontskih instrumenta u apikalnoj trećini, (te ih nije moguće izvaditi, niti proći mimo njih, a pogotovo ako je područje inficirano), kod nepristupačnih i neprohodnih korijenskih kanala (opsežne intrakanalne nadogradnje koje je rizično vaditi, obliterirani kanali uslijed traume, nekih vrsta punjenja ili slično), kod sumnje na maligne lezije u svrhu biopsije, kod sumnje na vertikalnu frakturu u svrhu eksploracije suspektnog dijela zuba. Nažalost, niti kirurški zahvati se ne mogu uvijek izvoditi. Kontraindicirani su kod zubi s neodgovarajućom parodontnom potporom (kratki korijeni, opsežne resorpcije, uznapredovali marginalni parodontitis), kod nemogućnosti postendodontske i postkirurške opskrbe zuba (jako razoreni kruna i korijen zuba uslijed karijesa, fraktura zuba), kod otežanog, odnosno onemogućenog pristupa, rizičan zahvat za okolne anatomske strukture. Kod rizičnih pacijenata (kardiovaskularni, hematološki, pacijenti na steroidnoj terapiji i dr.) potrebno je učiniti odgovarajuću pripremu prije samog zahvata.

Neposredno nakon nekirurški učinjene revizije mogu se pojaviti bolovi i otok, stoga je potrebno dobro razmotriti može li se učiniti jedonosjetna revizija endodontskog liječenja ili je za pacijenta manje neugodno ako se punjenje korijenskih kanala odgodi za drugu posjetu. Nažalost, revizije uvijek mogu biti popraćene s više poteškoća nego prvi endodontski zahvat na tom zubu. Naime, uslijed težnje



Slika 5.

za uklanjanjem pogrešaka koje su prouzročile neuspjeh endodontskog zahvata i potrebu za revizijom, može se dogoditi perforacija, lom instrumenta, prepunjenje ili kratko punjenje itd., na što treba pacijenta na vrijeme upozoriti. Uspoređuje li se uspješnost izlječenja periapikalnih patoloških promjena prvih endodontskih liječenja s uspješnosti revizija endodontskih liječenja, rezultati istraživanja pokazuju da je uspješnost izlječenja kod revizija nešto manja i, prema nekim autorima, kreće se između 62% i 78% kod revizija zubi s periapikalnim patološkim promjenama, dok je kod revizija koje su rađene kod zubi za koje se sumnjalo da endodontsko liječenje nije dobro učinjeno, uspješnost bila, prema nekim istraživanjima, između 94 i 98% (1,13,17,30).

Što nakon neuspjeha revizije?

Ukoliko se, prema pokazateljima uspješnosti cijeljenja periapikalne lezije, niti nakon revizije nije dogodilo izliječenje, postavlja se pitanje može li se još nešto učiniti kako bi se omogućilo cijeljenje, odnosno, dovelo do izliječenja. U svrhu spašavanja zuba, ponovno možemo računati samo na iste dvije tehnike: nekiruršku ručnu ili strojnu reviziju endodontskog liječenja i kirurški zahvat. Pri odluci o ponovnoj reviziji vrlo je bitno pomno sagledati temeljne čimbenike koji ukazuju na neuspjeh endodontskog liječenja: kliničke simptome i rtg-nalaz. Ukoliko postoje sigurni znakovi neizlječivosti, kao npr. simptomi vertikalne frakture (bolovi na zagriz, fistula, duboki uski džep, translucencija na rtg-slici), u tom slučaju, za sada, nema mogućnosti izlječenja tog zuba. No, ako nema takvih „sigurnih“ znakova da je zub „izgubljen“, treba razmotriti mogućnost ponovne revizije endodontskog liječenja. Ako je u pitanju patološka promjena necističnog, granulomatoznog karaktera, pristupa se reviziji,

ukoliko se drži, prema nekim pokazateljima (nehomogeno, nepravilno punjenje korijenskih kanala, bolovi uzrokovani tim zubom, itd.) da bi se ponovnom revizijom (dakle, revizijom revizije) moglo ispraviti neke postojeće pogreške učinjene u prethodnom endodontskom zahvatu (npr. pronaći i obraditi netretirane korijenske kanale, zakrivljene, kalcificirane ili zabrtvljene korijenske kanale s mogućim stepenicama, krivim smjerovima ili perforacijama, revidirati prepunjenja, kratka punjenja korijenskih kanala ili nedovoljno zabrtvljene korijenske kanale, ukloniti neka punila koja se teško uklanjaju iz kanala, puknute instrumente, itd.). Naime, kao što je već navedeno, revizija jedina omogućuje uklanjanje mikroorganizama i drugih podražajnih čimbenika iz korijenskih kanala, koji su najčešći uzročnici perzistirajućih pulpnih i periapikalnih patoloških promjena (1,30). Ukoliko se procijeni da nema izgleda poboljšati endodontsko punjenje, tj. da je ono učinjeno prema svim zahtjevima struke, preporuča se kirurški zahvat u svrhu revizije. Naime, postoji mogućnost da su se u perzistirajućoj periapikalnoj leziji nakupili mikroorganizmi koji su refrakterni na endodontsko liječenje i antibiotsku terapiju (*Bacteroides*, *Actinomyces* spp, *Propionibacterium*, *Eubacterium*, *Enterococcus*, *Aspergillus fumigatus*, *Saccharomyces cerevisiae*), ili su uzrok neuspjeha endodontskog liječenja morfološke i histološke osobitosti endodontskog prostora (apikalne delte, apikalni i lateralni akcesorni kanalići, razne nepravilnosti korijenskih kanala), koji se ne mogu dosegnuti uobičajenim endodontskim zahvatom, te se mogu ukloniti isključivo kirurškim putem (slika 5). Naravno, kirurška revizija revizije se izvodi i kod svih indikacija koje zahtijevaju kirurški zahvat, a koje smo u ovom tekstu već ranije naveli (1,6,7,30). **S**

LITERATURA

- Walton RE, Torabinejad M. Principles and practice of endodontics. Toronto: WB Saunders Company, 2002.
- Siers ML. A non-healing dark area: surgical treatment or non-surgical retreatment?. *Ned Tijdschr Tandheelkd*.2005;112(12):478-82.

- Siqueira JF. Aetiology of root canal treatment failure: why well treated teeth can fail. *Int Endod J*. 2001;34:10.
- Nair PNR, Sjogren U, Figdor D, Sundquist G. Persistent periapical radiolucencies of root-filled human teeth, failed endodontic treatments, and periapical scars. *Oral Surg Oral Med Oral Pathol Oral Radiol Endod*. 1999;87:617-27.
- Abou-Rass M, Bogen G. Microorganisms in closed periapical lesions. *Int Endod J*. 1998;31(1):39-47.
- Fujii R, Saito Y, Tokura Y, Nakagawa KI, Okuda K, Ishihara K. Characterization of bacterial flora in persistent apical periodontitis lesions. *Oral Microbiol Immunol*. 2009;24(6):502-5.
- Siqueira JF Jr, Rôças IN. Polymerase chain reaction detection of *Propionibacterium propionicus* and *Actinomyces radidentis* in primary and persistent endodontic infections. *Oral Surg Oral Med Oral Pathol Oral Radiol Endod*. 2003;96(2):215-22.
- Nair PN. On the causes of persistent apical periodontitis: a review. *Int Endod J*. 2006;39(4):249-81.
- Nair PN. Cholesterol as an aetiological agent in endodontic failures—a review. *Aust Endod J*. 1999;25(1):19-26.
- Nair PN. Pathogenesis of apical periodontitis and the causes of endodontic failures. *Crit Rev Oral Biol Med*. 2004 Nov 1;15(6):348-81.
- Chugal NM, Clive JM, Spangberg LSW. Endodontic infection: Some biologic and treatment factors associated with outcome. *Oral Surg Oral Med Oral Pathol Oral Radiol Endod*. 2003;96:81-90.
- Hommez GMG, Coppens CRM, de Moor RJG. Periapical health related to the quality of coronal restorations and root filling. *Int Endod J*. 2002;35:680-9.
- Ingle JI, Bakland LK. Endodontics. London: Decker Inc, 2002.
- Hoskinson SE, Ng YL, Hoskinson AE, Moles DR, Gulabivala K. A retrospective comparison of outcome of root canal treatment using two different protocols. *Oral Surg Oral Med Oral Pathol Oral Radiol Endod*. 2002;93:705-15.
- Stuart CH, Schwartz SA, Beeson TJ, Owatz CB. *Enterococcus faecalis*: its role in root canal treatment failure and current concepts in retreatment. *J Endod*. 2006 ;32(2):93-8.
- Huomonen S, Orstavik D. Radiological aspects of apical periodontitis. *Endodontic Topics*. 2002;1:3-25.