

Mini-implantati u ortodonciji

Rošna Duski¹, Ivan Katalinić¹
mr.sc. Suzana Varga²

[1] studenti 6. godine

[2] Zavod za ortodonciju, Stomatološki fakultet Sveučilišta u Zagrebu

Cilj svake uspješne ortodontske terapije je postići željeni pomak zuba uz minimalne negativne posljedice. To se može postići kontrolom sidrišta (1).

Da bi se zub pomaknuo u tijeku ortodontske terapije na njega mora biti aplicirana sila, a kao oslonac, odnosno sidrište, tim silama mogu poslužiti drugi zubi ili koštane strukture. Naime, prema trećem Newtonovom zakonu, pri djelovanju sile koja se koristi za ortodontski pomak zuba, istovremeno se javlja protusila jednaka po iznosu, a suprotnog smjera. Ona djeluje na sidrište, a ukoliko se kao sidrište koriste drugi zubi, može doći do njihovog pomaka (2). Ponekad je takav pomak poželjan, ali problem predstavljaju situacije kod kojih to želimo spriječiti: npr. kada kod retrakcije prednjih zubi želimo spriječiti mezijalni pomak molara i drugih premolara (2) (slika 1). Upravo su u takvim situacijama ortodontski mini-implantati pronašli svoje mjesto.

Uvođenje mini-implantata u ortodonciju predstavlja jednu od najznačajnijih promjena u kliničkom radu (2). Oni pružaju kliničaru dobru kontrolu pomaka zuba u 3 dimenzije (3), pa je i njihova primjena u porastu. To pokazuje i mnoštvo naziva pod kojima se mogu pronaći u literaturi: mikroimplantati, mikrovijci, ortodontski implantati, TAD- Temporary Anchorage Device, titanski mini-implantati...

Budući da mini-implantati pružaju apsolutno sidrište, oni ortodontsku terapiju mogu učiniti učinkovitijom (1), a s obzirom

da njihovo uvođenje u ortodonciju ne seže daleko u prošlost, još uvijek se može govoriti o razdoblju razvoja te su potrebna i daljnja istraživanja.

Razvoj mini-implantata

Upotreba implantata u ortodontske svrhe nije novi koncept. Tako su se u početku upotrebljavali protetski implantati koji su bili izrađeni od nehrđajućeg čelika. Njihov nedostatak bila je veličina, zbog koje je mogućnost postavljanja bila ograničena na područje bezubog grebena i retromolarno područje.

Prvi originalni ortodontski implantat u praksu je uveo Creekmore 1983. godine. Bio je izrađen od Vitallium-a (slitina kobalta, kroma i molibdena) i služio je za smanjenje dubine zagriža. Nešto kasnije, 1997. godine, Kanomi je uveo i titanske mini-implantate (4), a njihova dimenzija (dužina 6 mm i širina 1,2 mm), učinila ih je puno prihvatljivijima za kliničku ortodontsku primjenu (slika 2).

Nakon toga počinju brojna istraživanja i na tržištu su se pojavili mini-implantati različitog dizajna. Zajedničko im je da su malog promjera (do 2 mm), pa ih se može postaviti u interradikularno i retromolarno područje, kao i uz srednju palatinalnu suturu. Prednost im je, također, što ne zahtijevaju invazivan kirurški postupak za postavljanje. Odnosno, nepotrebno je odizanje režnja, a jednako lako se i odstranjuju, bez anestezije. Nadalje, ortodontski mini-implantati mogu

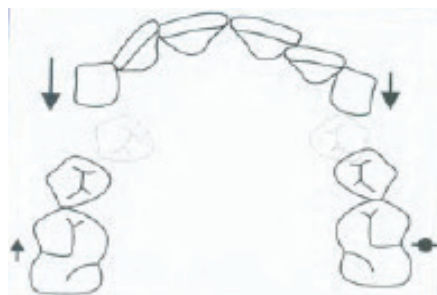se opteretiti odmah nakon postavljanja jer je njihova mehanička retencija u kosti dovoljna za savladavanje sila koje su potrebne za pomak zubi (50-100 grama u početku, kasnije do 200-250 grama) (4). Najveću retenciju implantati imaju ukoliko se postave pod kutom od 90° na kortikalnu ploču (5).

Danas se za njihovu izradu upotrebljavaju samo titan i njegove legure, a površina im je hrapava kako bi se povećala dodirna površina s kosti. Sastoje se od sljedećih dijelova: glava implantata, transgingivni dio te trup s navojima koji može biti cilindričan ili koničan. Najvažniji dio u konstrukciji je glava - mora odgovarati raznim elementima ortodontskih naprava koje će na nju biti pričvršćene (2).


Podjela mini-implantata

Mini-implantati se mogu podijeliti s obzirom na izgled glave na pet različitih tipova: vijak s kukom, vijak s okruglom glavom, vijak s rupom u glavi, vijak s jednim utorom i vijak s križnim utorom. Pritom se prednost daje manjem promjeru i nižem profilu glave radi bolje higijene i veće ugodnosti za pacijenta.

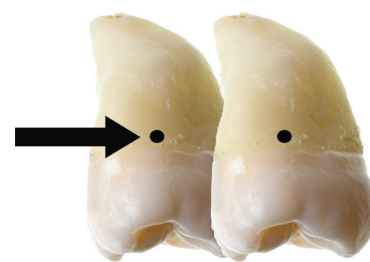
Osim toga, razlikujemo mini-implantate koji zahtijevaju izradu utora u kosti pilot svrdlom prije njihovog postavljanja (engl. self-tapping), te mini-implantate koji su samourezujući (engl. self-drilling). Oba imaju prednosti i nedostatke, a odabir možemo temeljiti na kvaliteti kosti. U područjima s tanjom kortikalnom kosti manje gustoće možemo koristiti "self-drilling" implantate,



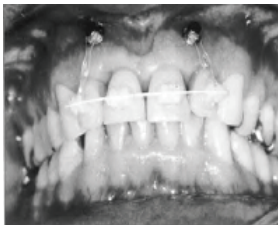Slika 1. Nepoželjni pomak gornjih molara kod retrakcije prednjih zubi (preuzeto iz 2)



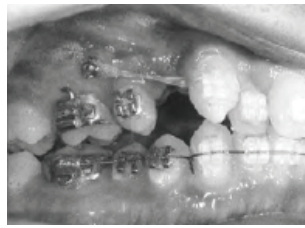Slika 2. Mini-implantati Dentaaurum - boje označavaju određenu dužinu implantata (žuto=6mm, plavo=8 mm i zeleno=10 mm) (preuzeto iz 2)



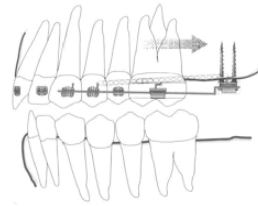
Slika 3. Da bi se postigla translacija zuba, sila mora prolaziti kroz centar otpora zuba



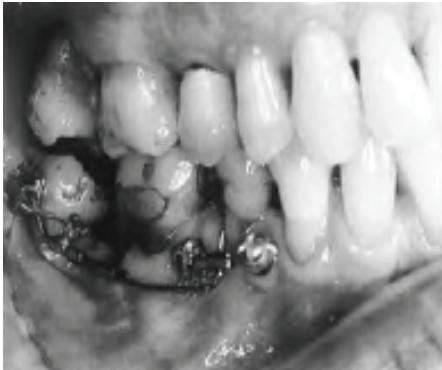Slika 4. Za simetričnu intruziju potrebna su dva mini-implantata (preuzeto iz 2)



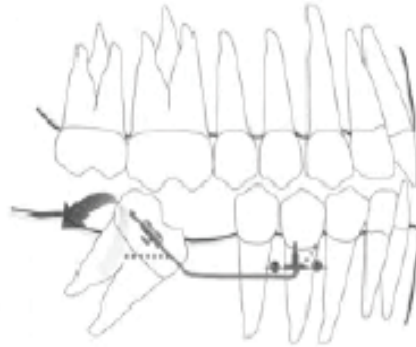
Slika 5. Retrakcija desnog očnjaka elastičnim lancem povezanim na mini-implantat (preuzeto iz 2)



Slika 7. Distalizacija molara pomoću dva mini-implantata (preuzeto iz 2)



Slika 6. Dva mini-implantata postavljena između korijenova premolara pružaju uporište za uspravljanje molara (preuzeto iz 2)



dok se u područjima s debljom i gušćom kortikalnom kosti preporuča izrada pilot utora te postavljanje "self-tapping" implantata. Danas se sve više, zbog jednostavnosti postupka, upotrebljavaju "self-drilling" implantati (2). Osim toga, stopa uspjeha je veća prilikom njihove upotrebe (93%), nego kod upotrebe "self-tapping" implantata (86%), premda je sklonost frakturama nešto izraženija (6).

Na temelju dostupnih podataka u literaturi, pacijenti mini-implantate jako dobro podnose. U istraživanju provedenom na 97 pacijenata, 82% ih je izjavilo da je kirurški postupak njihovog postavljanja prošao bolje nego što su očekivali, s malo ili nimalo boli. Najčešći problemi bili su oticanje, koje je u prosjeku trajalo 5 dana, te iritacija obraza (7).

Novi oblik sidrišta

Za razliku od ostalih vrsta sidrišta (intraoralne naprave, headgear, modifikacije fiksnih naprava, zubi u suprotnoj čeljusti) (2), oblik sidrišta koji osiguravaju mini-implantati ima nekoliko važnih značajki:

- Rigidan je (1).
- Može se postaviti u apikalno područje. Zahvaljujući tome, vrlo lako se može postići intruzija zubi (1).
- Učinkovitost je neovisna o suradnji pacijenta (2).

Kao najveća prednost prilikom korištenja mini-implantata može se istaknuti to što je njihovom upotrebom omogućena intruzija molara, nekirurška kontrola vertikalne

dimenzije (2), pomak cijele denticije i asimetrični pomak zubi (1).

No, ortodonska terapija kod koje se koriste mini-implantati kao sidrište ima i određena ograničenja. Možemo ih podijeliti na biomehanička i biološka.

U ortodonskoj terapiji je često poželjna translacija zuba (engl. bodily movement), a da bi se to postiglo, sila mora prolaziti kroz njegov centar otpora (slika 3). Zbog ograničene mogućnosti pozicioniranja implantata, silu katkad ne možemo adekvatno usmjeriti, a ukoliko ona ne prolazi kroz centar otpora, zub neće translatorno pomaknuti, nego će se rotirati i naginjati. Nadalje, interdentalno smješteni implantati mogu ograničiti meziodistalni pomak susjednih zubi, a nisu pogodni ni za njihovu ekstruziju. Budući da nije potreban period oseintegracije da bi se mini-implantati mogli opteretiti, primijenjena sila ponekad nije dovoljna za ortodonski pomak zuba jer spoj između implantata i kosti nije dovoljno snažan. Sila se može povećati postavljanjem dodatnih mini-implantata.

Mini-implantati mogu biti primijenjeni kao pomoćno sredstvo u ortopedskoj terapiji, primjerice kod skeletne klase III uz headgear. Ortopedska sila može biti aplicirana direktno na implantat ili se on koristi za sprečavanje pomaka zuba. Međutim, još uvijek se ne može sa sigurnošću reći mogu li mini-implantati pridonijeti boljem ortopedskom učinku.

Za vrijeme kirurškog postavljanja, može doći do ozljede korijena zuba (1). U takvim situacijama, kada mini-implantat abradira ili čak perforira površinu korijena, trajno oštećenje pulpe i okolnoga tkiva ipak nije česta pojava (8).

Indikacije i kontraindikacije

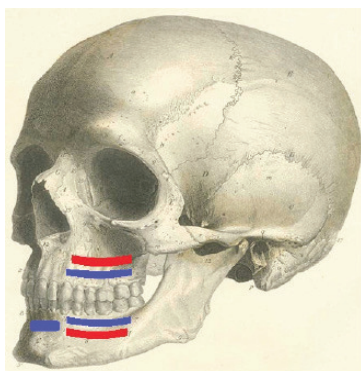
Mini-implantati imaju vrlo široko područje primjene u ortodonciji. Upotrebljavaju se kao sidrišta u terapiji zbijenosti zubi, intruzije (slika 4) te ekstruzije zubi, retrakcije prednjih zubi i očnjaka (slika 5), uspravljanja nagnutog molara (slika 6), distalizacije molara (slika 7), mezijalizacije (2), zatim za vertikalnu kontrolu i nekiruršku korekciju prednjeg otvorenog zagrizava (1). Odabir njihove dimenzije ovisi o: količini okolne kosti, debljini gingive i visini glave implantata. Dio implantata koji se nalazi u kosti mora biti najmanje jednako dugačak kao i onaj izvan nje. Tako se implantati duljine 6 mm prvenstveno koriste u mandibuli, oni od 8 mm i u mandibuli i u maksili, a implantati duljine 10 mm u maksili (2).

Apsolutne kontraindikacije za primjenu mini-implantata su sistemske bolesti pacijenta koje i inače ograničavaju bilo koji medicinski zahvat. Među relativne kontraindikacije treba spomenuti lošu oralnu higijenu, slabu suradnju pacijenta, parafunkcije (guranje jezika) te pušenje. Nabrojani faktori mogu doprinijeti prijevremenom gubitku implantata (1).

Kirurški postupak

Na temelju kliničkog i radiološkog nalaza, te analize modela, planira se mjesto insercije mini-implantata. Pritom treba uzeti u obzir da ta lokacija bude pogodna za planiranu ortodonsku mehaniku pomaka, te da glava mini-implantata leži u području pričvrstne gingive.

Mini-implantati se mogu postavljati pod kutom od 90° ili 45° (2), a i u maksili i u mandibuli postoje zone koje se smatraju sigurnima za njihovu aplikaciju. To su područja u kojima je mogućnost ozljede važnih anatomskih struktura niska, koja su pristupačna, u kojima je kortikalna kost dovoljne debljine, kao i područja u kojima će mini-implantati pacijentu stvarati najmanje nelagodnosti (slika 8). Prilikom njihovog postavljanja, međutim, posebnu pažnju treba obratiti na pacijente koji se nalaze u fazi rasta i razvoja. Pri odabiru mjesta insercije treba voditi računa o zamecima trajnih zubi koji se ne smiju ozlijediti. Zbog toga je npr. područje između prvog i drugog premolara povoljnije mjesto za postavljanje mini-implantata od



Slika 8. Mjesta insercije mini-implantata u maksili i mandibuli (plavo=sigurne zone, crveno=opasne zone) (preuzeto i modificirano s www.anatomyatlases.org)

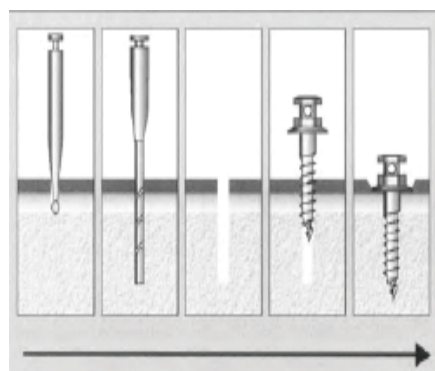
područja između drugog premolara i prvog molara u mladih pacijenata. Nadalje, količina i kvaliteta kosti u takvih pacijenata često nije zadovoljavajuća što kompromitira primarnu stabilnost implantata (1).

Topikalna anestezija je u većini slučajeva dovoljna za postavljanje mini-implantata, a infiltracijska se izbjegava kako bi osjet boli susjednih zuba ostao očuvan. Naime, ako je smjer implantacije pogrešan, pacijent će moći osjetiti i signalizirati eventualni kontakt vrha implantata s korijenom zuba (engl. biofeedback mechanism) (4).

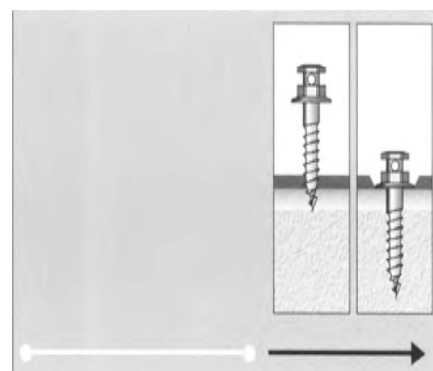
Mini-implantati se mogu postaviti direktno kroz meko tkivo ili se prethodno može učiniti incizija gingive. Kod manualne insercije mini-implantata (slika 9), za razliku od strojne, terapeut može bolje procijeniti kvalitetu i otpor kosti te tome prilagoditi potreban okretni moment (engl. torque). Ukoliko se, s druge strane, koriste "self-tapping" implantati, potrebno je najprije napraviti utor u kosti pilot svrdlom, a promjer takvog utora mora biti manji od promjera samog mini-implantata (2) (slika 10 i 11).

Mini-implantati su najčešće usidreni monokortikalno (na jednoj strani alveole) (slika 12), iako se u nekim situacijama dulji implantati mogu koristiti za bikortikalno sidrenje u mandibuli (2). U takvim slučajevima mini-implantat prolazi kroz alveolarni greben i za njegovo sidrenje se iskorištavaju oba korteksa (lingvalni i vestibularni).

Kao i kod postavljanja, i prilikom uklanjanja mini-implantata dovoljna je topikalna anestezija. Infiltracijska će biti potrebna ako je glava implantata prekrivena mekim tkivom ili je implantat dublje postavljen. Rane koje zaostaju nakon tog postupka cijele brzo, kroz nekoliko dana, bez neželjenih posljedica (1).



Slika 9. Insercija "self-tapping" implantata (preuzeto iz 2)



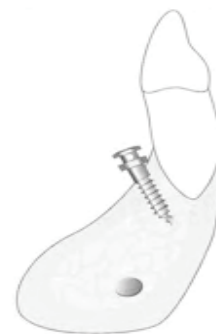Slika 10. Insercija "self-drilling" implantata (preuzeto iz 2)

Rizici i komplikacije


U većini slučajeva, problemi s mini-implantima pojavljuju se u kratkom periodu nakon implantacije, a potencijalne komplikacije povezane s njihovom primjenom uključuju popuštanje mini-implantata, ozljede korijena zuba, parodontnog tkiva, sinusa i krvnih žila. Osim toga, tijekom postavljanja ili odstranjivanja može doći do frakture implantata. Komplikacije se u značajnoj mjeri mogu reducirati pridržavanjem kirurškog protokola. Također, pacijenta treba uputiti u pravilno održavanje oralne higijene kako bi se izbjegla upala mekog tkiva oko implantata (1).

Zaključak

Primjena mini-implantata za održavanje sidrišta nedavno je postala vrlo popularna u kliničkom ortodontskom pristupu (9). Mali su i jednostavni za upotrebu, a mogu se op-



Slika 11. Monokortikalno sidrenje (preuzeto iz 2)

teretiti odmah nakon postavljanja (2). Osim toga, uz pravilno postavljenu indikaciju, stopa uspjeha im je vrlo visoka zbog čega se sve više koriste u svakodnevnom radu (4). 

LITERATURA

1. Lee JS, Kim JK, Park YC, Vanarsdall RL. Applications of Orthodontic Mini-Implants. Chicago etc.: Quintessence Publishing Co, Inc; 2007.
2. Ludwig B, Baumgaertel S, Böhm B, Bowman SJ, Glasl B, Johnston LE, et al. Mini-Implants in Orthodontics: Innovative Anchorage Concepts. London etc.: Quintessence Publishing Co Ltd; 2008.
3. Leung MT, Lee TC, Rabie AB, Wong RW. Use of miniscrews and miniplates in orthodontics. J Oral Maxillofac Surg. 2008;66(7):1461-6.
4. Ding Y, Xia CS, Kafle D. Orthodontic Mini Implant: Versatile Application for Clinical Enhancement. The Orthodontic CYBERjournal [serial on the Internet]. 2010 Jan [cited 2010 Oct 31]. Available from: <http://www.orthocj.com/>
5. Petrey JS, Saunders MM, Kluemper GT, Cunningham LL, Beeman CS. Temporary anchorage device insertion variables: effects on retention. Angle Orthod. 2010;80(4):446-53.
6. Chen Y, Shin HI, Kyung HM. Biomechanical and histological comparison of self-drilling and self-tapping orthodontic microimplants in dogs. Am J Orthod Dentofacial Orthop. 2008;133(1):44-50.
7. Cornelis MA, Scheffler NR, Nyssen-Behets C, De Clerck HJ, Tulloch JF. Patients' and orthodontists' perceptions of miniplates used for temporary skeletal anchorage: a prospective study. Am J Orthod Dentofacial Orthop. 2008;133(1):18-24.
8. Renjen R, Maganzini AL, Rohrer MD, Prasad HS, Kraut RA. Root and pulp response after intentional injury from miniscrew placement. Am J Orthod Dentofacial Orthop. 2009;136(5):708-14.
9. Papadopoulos MA, Tarawneh F. The use of miniscrew implants for temporary skeletal anchorage in orthodontics: A comprehensive review. Oral Surg Oral Med Oral Pathol Oral Radiol Endod. 2007;103(5):6-15.