

# Avulzija zuba - znamo li dovoljno?

Ivan Katalinić<sup>1</sup>, Alen Lukša<sup>1</sup>

Doc.dr.sc.Paris Simeon<sup>2</sup>

[1] student 5. godine

[2] Zavod za endodonciju i restaurativnu stomatologiju, Stomatološki fakultet Sveučilišta u Zagrebu

Traumatske ozljede zubnih tkiva i okolnih struktura sve su više zastupljene u suvremenom načinu života. Najčešće se događaju u dječjoj dobi, između 1-3 i 8-11 godina starosti. U mliječnoj denticiji traumu doživi 30% djece, a 22% u trajnoj. Traumama su skloniji dječaci, a najčešće zahvaćeni zubi su maksilarni incizivi (1).

Ozljede zubi nastaju zbog direktne (izravni sudar zuba i predmeta) ili indirektna (prijenos sile primijenjena na donju ili gornju čeljust) uslijed padova, prometnih i sportskih nezgoda, tučnjave itd. Prema podjeli Svjetske zdravstvene organizacije, razlikujemo ozljede tvrdih zubnih tkiva i pulpe, ozljede parodontnog tkiva, ozljede potporne kosti, te ozljede gingive i sluznice usta (1-3). U ozljede parodontnog tkiva se, između ostalog, ubraja i avulzija zuba.

Avulzija (ekstraartikulacija) je potpuno izbijanje zuba iz alveole. Jedna je od učestalijih vrsta traume u mliječnoj denticiji (7%). Nešto je rjeđa kod starije djece i odraslih (0.6%).

Svrha ovog članka je ukratko opisati postupke, terapiju i komplikacije s kojima se stomatolog susreće prilikom spašavanja izbijenog zuba.

## Replantacija i terapija izbijenog zuba

Izbijeni zub je potrebno što prije vratiti u njegovu alveolu. Ekstraalveolarno vrijeme zuba (vrijeme proteklo od avulzije do replantacije) i transportni medij u kojem se zub čuva do dolaska stomatologu najviše utječu na ishod terapije (4).

### Ekstraalveolarno vrijeme

Razlikujemo kratko (manje od 20 min), srednje (20-60 min) i dugo (više od 60 min) ekstraalveolarno vrijeme (5). Smatra se da parodontni ligament održava svoju vitalnost unutar 15-20 minuta. Zubi koji su replantirani unutar tog vremena (po mogućnosti do 5 minuta) imaju najbolju prognozu i najveće izgleda za cijeljenje parodontnog ligamenta (6, 7). Cvek i sur. (8) pokazali su da suho ekstraalveolarno razdoblje od 20 do 40 minuta rezultira anki-lozom u 40% slučajeva, a ako to razdoblje iznosi 60 minuta ili više, anki-loza nastupa u 100% slučajeva.

### Transportni mediji

Ako nije moguće odmah na mjestu ozljede vratiti zub u alveolu, potrebno ga je pohraniti u transportni medij i što prije, zajedno s pacijentom, dopremiti do stomatologa.

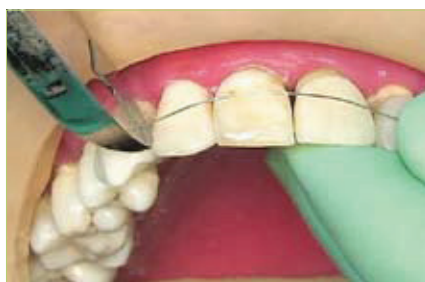Obična voda je najbolji izbor za očuvanje stanica na površini korijena. Nešto su bolji mediji mlijeko i vlastita slina. Moguće je da pacijent spremi svoj zub u vestibulum usta i tako, pazeći da ga ne proguta, dopremi do stomatologa (5).

Najbolji način za pohranu i transport zuba su specijalizirani mediji poput Vi-aSpan® medija za transplantaciju tkiva i organa, HBSS otopine (Hank`s Balanced Salt Solution), dostupne u proizvodu pod nazivom Save-A-Tooth® (3M Healthcare, St. Paul MN, SAD) te DentoSafe® medija (DentoSafe GmbH, Iserlohn, Njemačka), široko korištenog u Austriji, Švicarskoj i Njemačkoj (9).

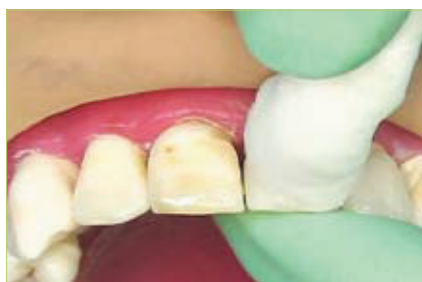HBSS otopina održava vitalnost parodonta oko 24 sata, dok DentoSafe® medij za kulturu tkiva taj period produljuje i do 53 sata, s tim da se zub nakon 24 sata mora staviti u novu bočicu. Istraživanja Hiltza i sur. (10) pokazala su da umakanje zuba u ViaSpan® medij na 30 minuta prije replantacije poboljšava cijeljenje parodontnog ligamenta (ako je još uvijek vitalan) i prognozu replantiranog zuba.

### Postupci replantacije

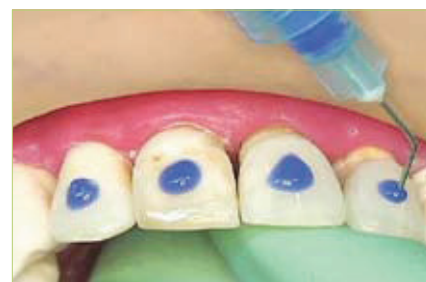Kako bi započeli ispravnu terapiju avulzije, potrebno je znati je li završen rast i



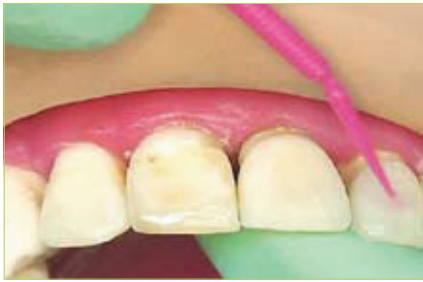Slika 1. Određivanje duljine žice i rezanje kliještima



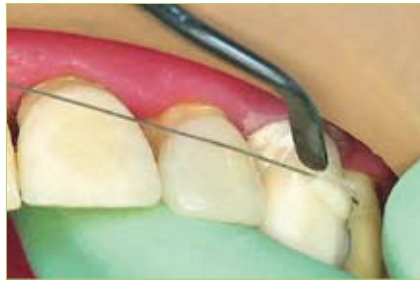Slika 2. Čišćenje labijalnih ploha zuba koje želimo povezati splintom svitkom staničevine namočenim u otopinu natrijevog hipoklorita



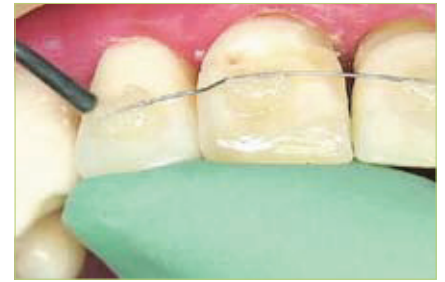Slika 3. Jetkanje labijalnih površina zuba. Nakon jetkanja, kiselina se ispire, a zubi suše



Slika 4. Nanošenje adheziva i polimerizacija



Slika 5. Nanošenje kompozita na najdistalniji zub u splintu i postavljanje žice; polimeriziranje



Slika 6. Postupak ponavljanja za svaki zub u splintu

razvoj korijena izbijenog zuba, koliko je vremena zub proveo izvan alveole te radi li se o mliječnom ili trajnom zubu.

### 1. Mliječni zubi

U literaturi (4, 5, 11) većinom prevladava mišljenje da mliječne zube ne treba vraćati u alveolu iz tri razloga:

- \* prilikom replantacije može doći do ozljeđivanja zametka trajnog zuba
- \* replantirani mliječni zubi vrlo često razvijaju nekrozu pulpe
- \* ankiloza mliječnog zuba uzrokuje ometanje rasta alveolarnog grebena

Po dolasku mladog pacijenta u ordinaciju, korisno je učiniti RTG snimku alveole kako bismo se uvjerali da zub nije intrudiran, odnosno utisnut u alveolu.

Potrebno je znati da gubitkom sjekutića prije nicanja mliječnih očajnika (otprilike prije 4. god.) dolazi do smanjenja dužine zubnog luka na mjestu izgubljenih zuba zbog mezijalizacije susjednih zuba. Položaj trajnog zuba bit će više labijalan ili lingvalan te će njegovo nicanje kasniti i do godinu dana. Ti procesi utjecat će na djetetov izgled i govor te komplicirati ortodontsku terapiju (12).

### 2. Trajni zubi

#### a) Hitno vraćanje izbijenog zuba u alveolu

Ako je moguće, izbijeni zub bi trebalo vratiti u alveolu što prije, već na mjestu ozlijede, kako bi se skratilo ekstraalveolarno vrijeme. Prethodno je potrebno zub isprati pod mlazom hladne vode. Nikako ne strugati po površini korijena ili koristiti priručna dezinficirajuća sredstva; naime, tako se uništavaju ostaci parodontnog ligamenta i povećava rizik nastanka resor-

pcije i ankiloze, što dokazuju ispitivanja na životinjama (13). Do dolaska stomatologu, reponirani zub potrebno je pridržavati u alveoli.

#### b) Replantacija unutar 60 minuta nakon avulzije kod zuba sa završenim rastom korijena

Kada pacijent stigne u ordinaciju, potrebno je učiniti sljedeće:

- \* isprati površinu korijena mlazom fiziološke otopine iz šprice
- \* ako je alveola kolabirana, potrebno ju je nježno otvoriti prikladnim instrumentom
- \* pažljivo pregledati alveolu zbog eventualnih fragmenata kosti koji se moraju odstraniti
- \* isprati alveolu i ugrušak fiziološkom otopinom
- \* očišćeni zub uhvatiti za krunu (ne dirati korijen) i nježno umetnuti u alveolu; ako postoji otpor, ponovno pregledati alveolu radi utvrđivanja moguće frakture kosti
- \* provjeriti i popraviti moguću hiperokluziju
- \* jače ozlijeđena meka tkiva sašiti i adaptirati uz vrat zuba
- \* stabilizirati zub splintom kroz 2 tjedna
- \* antibiotici: Doksicilin 100 mg 2x dnevno kroz 7 dana ili Penicilin V 500 mg 4x dnevno kroz 7 dana. Ako se radi o pacijentu mlađem od 12 godina, dajemo Penicilin V 25-30 mg/kg tjelesne mase svakih 6 sati tijekom 7 dana (14)
- \* cijepljenje protiv tetanusa je preporučeno ako je prošlo više od 5 godina od posljednjeg cijepljenja
- \* potporna terapija: 2 tjedna jesti samo meku hranu, četkati zube poslije svakog jela mekom četkicom, apstinirati

od igre i sporta te koristiti klorheksidin (0.12-0.2%) za ispiranje usta 2x dnevno kroz tjedan dana

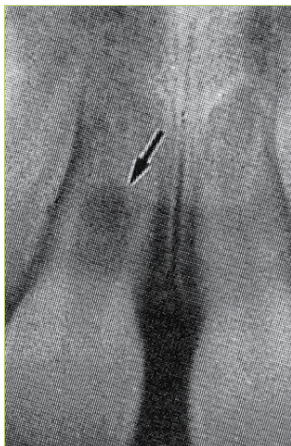
- \* načiniti endodontsko liječenje unutar 2 tjedna dok splint fiksira zube (npr. nakon 7 dana)

#### c) Replantacija unutar 60 minuta nakon avulzije kod zuba s nezavršenim rastom korijena

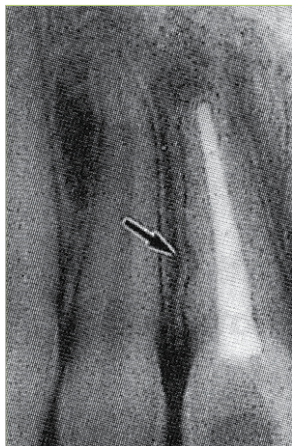
Postupak je uglavnom isti kao i kod zuba sa završenim rastom korijena. Razlika je u tome što bi u ovom slučaju prije replantacije na površinu korijena trebalo aplicirati preparate minociklina (za detalje vidi dio „Medikamenti“).

Endodontsko liječenje se odlaže jer se očekuje revaskularizacija pulpe. Potrebno je izvršiti kontrolu u intervalima od 1, 2, 6 i 12 mjeseci nakon replantacije. Vitalitet pulpe je moguće testirati otprilike nakon mjesec dana, kada dolazi do funkcionalne obnove pulpnih živčanih vlakana (15). Na prvi znak nekroze potrebno je pristupiti endodontskom zahvatu i apeksifikaciji ulošcima kalcijeva hidroksida koji se redovito mijenjaju otprilike svakih mjesec dana sve dok se apeks ne formira u potpunosti. Nedostatak kalcijeva hidroksida je u tome što treba proći više mjeseci kako bi se stvorila apikalna barijera koja omogućuje kvalitetno punjenje kanala. Kalcijev hidroksid ima i proteolitički efekt na cirkumpulni dentin, što tijekom vremena rezultira slabljenjem istog (4).

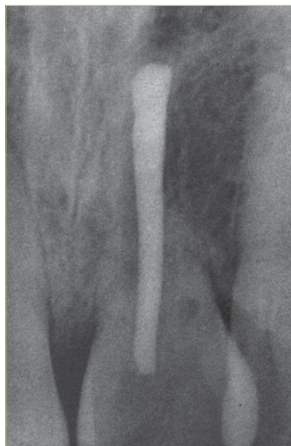MTA cement se može koristiti kao fizička barijera prema periapeksnom tkivu te se punjenje kanala radi praktički odmah, bez čekanja biološkog odgovora tkiva. U tom slučaju, nakon kratkotrajne dezinfekcije korijenskog kanala kalcijevim hidroksidom kroz 2-4 tjedna, male



Slika 7. Interna resorpcija nakon replantacije zuba



Slika 8. Infekcijska resorpcija



Slika 9. Ankilozna resorpcija

količine mješavine MTA i vode uvode se u kanal i lagano kondenziraju nabijačem sa stoperom. Blago prepunjenje kanala ne predstavlja opasnost. Apikalni čep MTA cementa mora biti deo barem 4 mm. Ostatak kanala može se napuniti klasičnim metodama (gutaperka) nakon 4 sata koliko je potrebno MTA cementu da se stvrdne (4).

#### d) Replantacija 60 minuta nakon avulzije

Postupak se u ovom slučaju razlikuje od prethodna dva jer je potrebno odstraniti nekrotični parodontni ligament s površine korijena strugačima ili gumicom, uroniti zub na 20 minuta u 2.4 % otopinu natrij fluorida, provesti endodontski tretman izvan alveole (držeci zub u gazi natopljenom fluoridom) i stabilizirati zub u alveoli splintom kroz 4 tjedna (14).

#### Splintovi

Za stabilizaciju zuba je najbolje koristiti semi-rigidne splintove. Oni se sastoje od sintetičkih organskih vlakana (Kevlar®), ojačanih vlakana (Ribbond®), ili ortodontske žice. Ti materijali povezuju dva susjedna zuba s replantiranim zubom, a za njihove se površine lijepe materijalom za izradu privremenih mostova (npr. Protemp®, Luxa-temp®). Ako za lijepljenje upotrijebimo kompozit, dobili smo rigidni splint. On je manje povoljan za cijeljenje replantiranog zuba u odnosu na semi-rigidni splint (4).

Splint treba biti udaljen od gingive kako bi se omogućila dobra oralna higijena. Za

vrijeme polimerizacije splinta, pacijent treba zagristi kako bi se osigurala korektna repozicija zuba koja ne smeta okluziji (4) (slike 1-6).

#### Komplikacije

Komplikacije nakon replantacije izbijenog zuba odnose se na pulpu, parodontni ligament i okolne strukture. Najčešće komplikacije su nekroza pulpe (66-100%) i resorpcija korijena traumatiziranog zuba (slika 7). Razlikujemo tri vrste resorpcije: obnavljajuću, infekcijsku (28-37%) i nadomjesnu (43-61%) (2, 3).

Obnavljajuća (površinska, neinfekcijska) resorpcija je karakterizirana malim kavitetima na površini korijena okruženim parodontnim ligamentom normalne širine. Uz takvu vrstu resorpcije često može doći i do skraćivanja apeksa korijena. Resorpcija je vremenski ograničena te ne zahtijeva nikakav tretman jer će se nastali kaviteti popuniti novim cementom i Sharpeyevim vlaknima (4).

Infekcijska (upalna) resorpcija je progresivna resorpcija korijena. Podrazumijeva postojanje patogenih mikroorganizama u dentinskim tubulusima i/ili inficiranoj pulpi. Za vrijeme infekcijske resorpcije dolazi do oštećenja stanica parodontnog ligamenta i cementa te resorpcije pripadajuće kosti. Radiografski se očituje kao udubljenje kuglastog oblika, najčešće u srednjoj trećini korijena, s radiolucencijom susjedne kosti (slika 8). Terapija infekcijske resorpcije provodi se endodontskim tretmanom zuba. Resorptivna šuplji-

na će se nadomjestiti cementom ili kosti, ovisno o vrsti vitalnog tkiva prisutnog uz resorptivno područje (4).

Nadomjesna (ankilozna) resorpcija je najteži oblik resorpcije. Česta je kod replantacije zuba s produljenim ekstraoralnim vremenom ili s opsežnim oštećenjem parodontnog ligamenta. U nadomjesnoj resorpciji dolazi do spajanja korijena i alveolarne kosti praćenog kontinuiranom resorpcijom cementa i dentina. Radiografski nalaz pokazuje potpunu zamjenu zubnog tkiva koštanim, a klinički je karakterističan perkutorno visoki, metalni zvuk ankiloziranog zuba (slika 9). Za ovu vrstu resorpcije ne postoji djelotvorna terapija, a konačni rezultat je potpuna resorpcija korijena unutar 1-5 godina kod djece i 5-20 godina kod starijih (4). Početak i brzina napredovanja ankiloze pokušavaju se usporiti određenim terapijskim postupcima (za detalje pogledati dio "Postupci replantacije" i „Medikamenti“).

Dodatna komplikacija koja se može javiti kod izbijenih zuba je resorpcija korijenskog kanala, tj. interna resorpcija. Interna resorpcija je rijetka, a nastaje zbog kronične upale djelomično nekrotizirane pulpe (2, 3).

#### Medikamenti

Ovdje ćemo ukratko opisati različite medikamente koji pokazuju potencijal za zaustavljanje ili usporavanje resorpcije korijena nakon replantacije zuba. Neki od njih su već dugo u uporabi, a neki se tek ispituju.

#### Tetraciklini

Inhibicijom bakterijskih proteina tetraciklini onemogućuju razvoj bakterija iz usne šupljine koje kontaminiraju alveolu. Vežu se za površinu korijena i polako otpuštaju (tzv. depo učinak). Ostvaruju antiresorptivno djelovanje poticanjem aktivnosti fibroblasta te inhibicijom aktivnosti osteoklasta i kolagenaze.

Mogu se rabiti sistemski ili lokalno, ovisno o tome je li završen razvoj korijena. Dokazano je da sistemsko uzimanje tetraciklina poboljšava izgled za preživljavanje zuba sa završenim razvojem korijena. Kod nezavršenog razvoja korijena, topikalna uporaba tetraciklina poboljšava revaskularizaciju. Minociklin se dokazao kao naj-

bolji tetraciklin zbog sporog i dugog otpuštanja (5). Preporuča se umakanje zuba kroz 5 minuta u otopini 1 mg antibiotika i 20 ml fiziološke otopine ili apliciranje minociklin hidroklorid mikrosfera na površinu korijena (Arestin, OroPharma Inc., Warminster, PA).

#### Glukokortikosteroidi

Topikalno primijenjeni kortikosteroidi inhibiraju osteoklastičnu aktivnost i upalni odgovor u alveoli (16, 17).

#### Kortikosteroidno-antibiotska pasta

Ledermix® pasta (RIEMSER Arzneimittel AG, Insel Riems, Germany) topljiva u vodi kombinira prednosti jakog kortikosteroida i tetraciklinskog antibiotika širokog spektra (1% triamkinolon i 3% demeklociklin). Pasta se pri prvom posjetu stavlja u korijenski kanal gdje započinje s otpuštanjem svojih aktivnih sastojaka. U početku je otpuštanje brže, a zatim sporije. Sastojci prodiru kroz dentinske tubuluse na površinu korijena gdje se nalaze osteoklasti. Kao nedostatak Ledermix-a navodi se mogućnost diskoloracije zuba tetraciklinom iz paste (5). Bryson i sur. (18) navode 54% uspješnosti Ledermix paste naspram 14% uspješnosti standardnog kalcij-hidroksidnog uložka u prevenciji pojave resorpcije korijena na replantiranim pasjim zubima.

#### Alendronat (ALN)

Bisfosfonat treće generacije upotrebljava se za zaustavljanje resorpcije kosti uzrokovane Pagetovom bolesti, osteoporozom i malignim osteolitičkim procesima. ALN djeluje inhibitory na osteoklaste. Pokazuje veliki afinitet za kalcijev fosfat. Veže se za hidroksilapatit, a u kostima se zadržava i do 1000 dana. Studija Levina i sur. (19) na psima pokazala je da izbijeni zubi umočeni istovremeno u HBSS medij za čuvanje zuba i ALN imaju značajno viši postotak cijeljenja te manju resorpciju kosti nakon replantacije (30%) u odnosu na zube umočene samo u HBSS (11%).

#### Protein caklinskog matriksa

Emdogain®, preparat švedskog proizvođača Biore razvijen je s ciljem poticanja regeneracije dijelova parodonta izgubljenih upalnim procesom parodontitisa. To-

pikalno primijenjen amelogeninom bogat proteinski matriks tvori netopljiv sloj na površini korijena koji promovira aktivnost mezenhimalnih stanica. Te stanice proizvode faktore rasta i potiču razvoj novog parodontnog pričvrstka, ali samo ako oštećenje parodonta nije veliko te ako postoje vitalne stanice na korijenu i alveoli. Emdogain u isto vrijeme inhibira stanice epitela koje bi mogle omesti proces uspostave novog pričvrstka.

Iako se vjerovalo da će Emdogain u potpunosti moći zaustaviti resorpciju nakon replantacije izbijenog zuba, pokazalo se da ju samo usporava i to s više uspjeha ako je ekstraalveolarno vrijeme zuba kraće (20).

#### Kalcitonin


Hormon parafolikularnih stanica tiroidne žlijezde inhibira aktivnost osteoklasta. Pierce i sur. (21) pokazali su da intrapulpna primjena kalcitonina kod replantiranih zuba majmuna zaustavlja infekcijsku resorpciju korijena.

#### Propolis

Pilegi i sur. (22) provedli su istraživanje na miševima koje pokazuje da propolis inhibira sazrijevanje osteoklasta te bi se mogao pokazati korisnim u usporavanju resorpcije korijena zuba nakon traumatskih ozlijeđa. Očekuju se daljnja ispitivanja.

#### Zaključak

Brza replantacija i što kraće ekstraalveolarno vrijeme najbitniji su čimbenici za uspješno liječenje izbijenog zuba. Mediji za čuvanje zuba pridonose uspjehu terapije, stoga bi trebali biti dostupni u svim dječjim vrtićima, školama i sportskim klubovima.

Potrebno je raditi na konstantnoj edukaciji populacije (učitelji, roditelji, djeca) o značaju dentalnih trauma te o pravilnom postupanju u slučaju da do njih dođe. Bitno je naglasiti ulogu prevencije dentalnih trauma u vidu nošenja štitnika za zube prilikom sportskih aktivnosti. 

#### LITERATURA

1. Šutalo J. Patologija i terapija tvrdih zubnih tkiva. Zagreb: Naklada Zadro; 1994.
2. Koch G, Poulsen S. Pedodontija, klinički pristup. Jastrebarsko: Naklada Slap; 2004.

3. Majorana A, Bardellini E, Conti G, Keller E, Pasini S. Root resorption in dental trauma: 45 cases followed for 5 years. Dent Traumatol. 2003;19:262-5.
4. Andreasen JO, Andreasen FM, Bakland LK, Flores MT. Traumatic dental injuries. A manual. 2<sup>nd</sup> ed. Oxford: Blackwell Munksgaard; 2003.
5. Andreasen JO, Andreasen FM, Andersson L. Textbook and color atlas of traumatic injuries to the teeth. 4<sup>th</sup> ed. Oxford: Blackwell/Munksgaard; 2007.
6. Donaldson M, Kinirons MJ. Factors affecting the onset of resorption in avulsed and replanted incisor teeth in children. Dent Traumatol 2001;17:205-9.
7. Niikuni N, Seki N, Sato K, Nasu D, Shirakawa T. Traumatic injury to permanent tooth resulting in complete root resorption: a case report. J Oral Sci. 2007;49:341-4.
8. Cvek M, Granath LE, Hollender I. Treatment of nonvital permanent incisors with calcium hydroxide. Part 3. Variation of occurrence of ankylosis of reimplanted teeth with duration of extra-oral period and storage environment. Odontol Revy. 1974;25:43-56.
9. Pohl Y, Filippi A, Kirschner H. Results after replantation of avulsed permanent teeth. II. Periodontal healing and the role of physiologic storage and antiresorptive-regenerative therapy. Dent Traumatol. 2005;21:93-101.
10. Hiltz J, Trope M. Vitality of human lip fibroblasts in milk, Hanks balanced salt solution and Viaspan storage media. Endodon Dent Traumatol. 1991;7:69-72.
11. Guidelines for the management of traumatic dental injuries. III. Primary teeth. Dent Traumatol. 2007;23:196-202
12. Škrinjarčić I. Traume zuba u djece. Zagreb: Globus; 1988.
13. Loe H, Waerhaug J. Experimental replantation of teeth in dogs and monkeys. Arch Oral Biol. 1961;3:176-84.
14. Torabinejad M, Walton RE, eds. Principles and Practise of Endodontics 4ed. Philadelphia, PA: W.B. Saunders Company 2009.
15. Ohman A. Healing and sensitivity to pain in young replanted human teeth. An experimental clinical and histological study. Odont. T. 1965;73:165.