

Revizija endodontskog punjenja

Prof.dr.sc. Ivana Miletić, Anja Baraba, dr.stom, Prof.dr.sc. Ivica Anić

[1] Zavod za endodonciju i restorativnu stomatologiju, Stomatološki fakultet Sveučilišta u Zagrebu

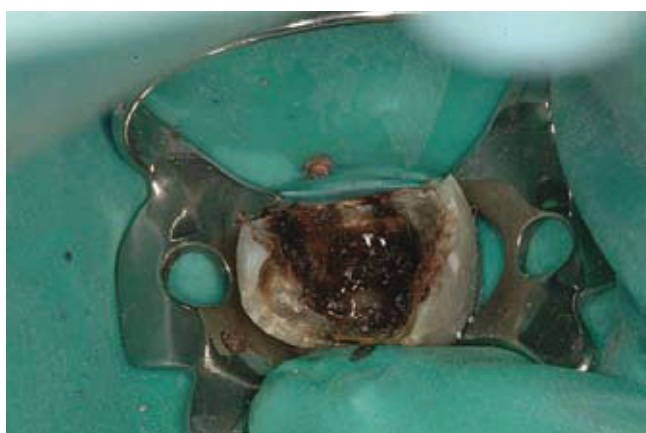Revizija endodontskog punjenja indicirana je u slučajevima neuspjeha primarnog endodontskog liječenja. Najčešći razlog neuspjeha je nazočnost bakterija u sustavu korijenskog kanala ili periapiksnom tkivu kao posljedica koronarnog ili apikalnog propuštanja. Posljedica prodora bakterija, kod nehomogenog kanalnog ispuna, može biti bol nakon zahvata (slika 1a,b,c), nastanak ili perzistencija periapikalnih lezija uz mogućnost egzacerbacije te razaranje pričvrstnog aparata zuba. Stoga se zub, nakon revizije, mora opskrbiti s kvalitetno izrađenom restauracijom. Razlog za reviziju punjenja može biti nepronađeni korijenski kanal (slika 2 a,b,c). Bakterije koje se navode kao najčešći razlog neuspjeha su gram negativni *Enterococcus faecalis* koji je vrlo tvrdokoran na konzervativno endodontsko liječenje i *Actinomyces* spp. Ove bakterije mogu uzrokovati monoinfekciju ili biti dio polimikrobne infekcije. Radovima *in vitro* je dokazano da je enterokok otporan na djelovanje kalcijevog hidroksida (1,2,3) neovisno o koncentraciji. Nadalje, neke bakterije su otporne na fagocitozu, jer

se inkapsuliraju ili stvaraju proteaze (4), ili se nalaze u biofilmu poznatom kao apikalni plak. Mnogi mikroorganizmi mogu preživjeti u periapikalnom tkivu kao što su: *Actinomyces*, *Peptostreptococcus*, *Propionibacterium*, *Prevotella*, *Porphyromonas*, *Staphylococcus* i *Pseudomonas aeruginosa* (4). *Actinomyces israelii* i *Propionibacterium propionicum* sprječavaju cijeljenje periapikalnog tkiva.

U slučajevima reakcije stranog tijela, kod prepunjenih korijenskih kanala, perzistirajuće infekcije i prave ciste indicirana je endodontska kirurgija. Ali, kirurški zahvat može biti indiciran i ako je nazočan bakterijski biofilm ili, mikroorganizam *Actinomyces israelii* na koji ne možemo djelovati niti antibioticima u periapeksu te se mora mehanički ukloniti. Osim toga, mikroorganizmi udruženi u biofilm su tako zaštićeni da je potrebno mehanički razbiti biofilm i smanjiti broj bakterija te tako omogućiti imunološkim snagama da djeluju. Zbog toga, kod perzistirajućih infekcija, a nakon provedene revizije punjenja i dezinfekcije kanala, kao metodu izbora liječenja, možemo izvesti kiretažu periapeksa, a

bez apikotomije, ako imamo slobodan pristup do zaraženog područja.

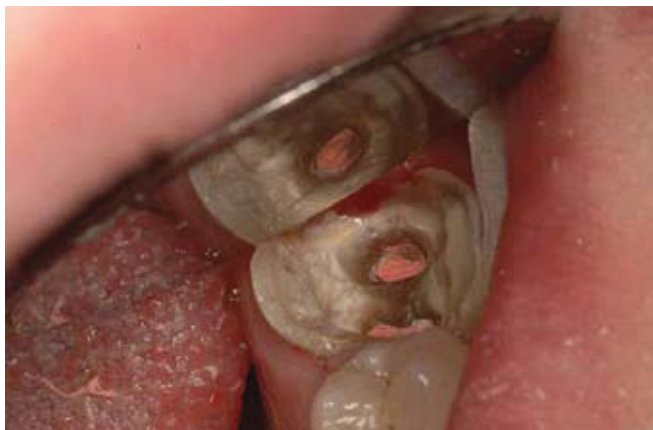Revizija endodontskog punjenja je postupak kojim se uklanja materijal za punjenje iz korijenskog kanala i nastoje se ukloniti mikroorganizmi u kanalnom prostoru. Ponovnim punjenjem, nakon obrade stijenki i dezinfekcije prostora, nastojimo osigurati trodimenzionalno brtvljenje endodontskog prostora. Danas se za punjenje najčešće rabi kombinacija gutaperke i punila, iako se u novije vrijeme za punjenje korijenskog kanala rabe i materijali temeljeni na Rezilonu i kompozitnoj smoli te silikonska punila sa ili bez djelića gutaperke. Dokazano je da je Rezilon topljiv u istim sredstvima kao i gutaperka štapić. Gutaperka je topljiva u različitim otapalima kao što su kloroform, eukalptusovo ulje, halotan i sl. Kloroform je najučinkovitije sredstvo za otapanje gutaperke, ali se zbog dokazanog mutagenog djelovanja i sumnje na moguću kancerogenost danas više ne rabi. Treba napomenuti da neka istraživanja pokazuju da je količina i zaostatnog kloroforma nakon revizije višestruko ispod opasne razine te da je vrijeme kontakta



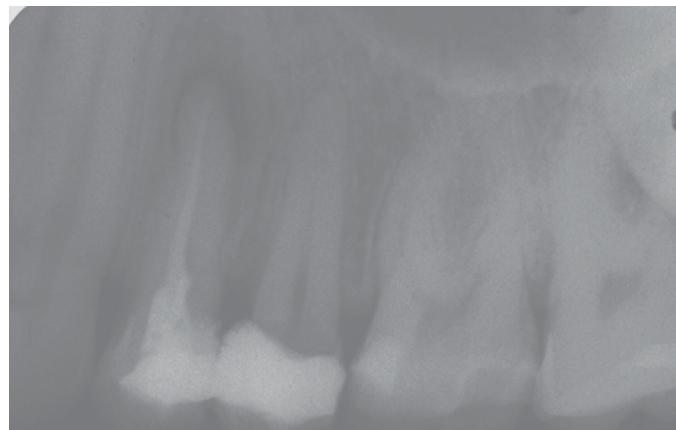
Slika 1a. Loše opturiran korijenski kanal,



Slika 1b. Uklonjene gutaperke iz korijenskog kanala



Slika 1c. Nakon revizije vidljiva dobra opturacija endodontskog prostora



Slika 2a. Nepronadjeni korijenski kanal tijekom primarnog endodontskog liječenja

vrlo kratko, ali ako postoji mogućnost zamjene kloroforma sigurnijim sredstvom, to treba i učiniti. Zato je danas najčešće upotrebljavano sredstvo je eukaliptosovo ulje (Cineol) iako sporije otapa gutaperku (slika 3). Zagrijavanjem otapala može se ubrzati proces otapanja, ali se to rijetko provodi u kliničkoj praksi.

Uz otapala, za uklanjanje starog punjenja rabe se različiti instrumenti. Oni mogu biti ručni ili pak strojni.

Revizija ručnim instrumentima i otapalima

Postupak se provodi na način da se svrdlom načini prostor na ulazu u korijenski kanal (obično malim okruglim čeličnim svrdlom ili Gates Glidden svrdlima) i stavi mala količina otapala i zatim se instrumentom (razvrtačem) broj #15 polako prodire u punjenje.

Nakon izvlačenja, površina instrumenta se očisti sterilnom gazom. Po potrebi se doda otapalo i postupak se provodi dok gutaperka nije više vidljiva na reznim površinama instrumenta. Prvo se obrađuje koronarna, zatim srednja i na kraju apeksna trećina korijenskog kanala. Pri tome treba biti oprezan da se otopljena gutaperka ne progura kroz apeks u periapikalno tkivo. Ukoliko se uklanja samo jedna gutaperka iz korijenskog kanala, obično je dostatno ući s Hedstrom iglicom i ukloniti gutaperku. Hedstrom pilica ima vrlo oštre navoje te treba izbjegavati njeno rotiranje i zaglavljivanje u kanalu (5).

Uklanjanje strojnim instrumentima

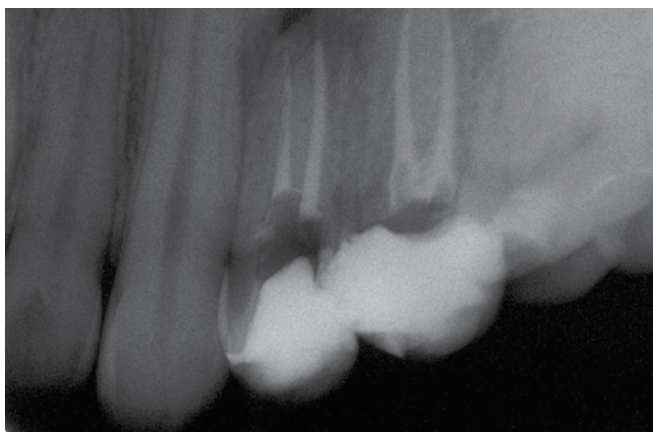
Za uklanjanje punjenja iz korijenskog kanala mogu se rabiti nikal-titanski in-

strumenti za strojnu obradu. ProTaper instrumenti (Dentsply/Maillefer, Ballaigues, Švicarska) za reviziju specijalno su konstruirani za uklanjanje punjenja iz korijenskog kanala. Postoje tri instrumenta s oznakama D1: za uklanjanje ispunjena iz koronarne trećine korijenskog kanala; D2: za uklanjanje ispunjena iz srednje trećine korijenskog kanala; D3: za uklanjanje ispunjena iz apikalne trećine korijenskog kanala (slika 4).

D1 instrument služi za početno ulaženje u korijenski kanal, označen je jednim bijelim prstenom, promjer na vrhu mu je prema ISO sustavu 0,30 i konicitet 9%, ima aktivni vrh. Duljina mu je 16 mm. D2 instrument označen je s dva bijela prstena, promjer na vrhu prema ISO sustavu je 0,25 i konicitet 8%, a duljina mu je 18 mm. Nema aktivni vrh, a D3 instrument označen je s tri bijela prstena s promjerom na vrhu 0,20 i konicitetom 7%, ima neaktivni okrugli vrh, a duljina mu je 22 mm. Kada se ukloni staro punilo, ponovna instrumentacija kanalnog prostora vrši se za to predviđenim instrumentima, a ne instrumentima za reviziju.

Postoje i VDW (VDW GmbH, Minhen, Njemačka) instrumenti za reviziju dostupni u dvije veličine (ISO #15 i ISO #20), s režućim vrhom i konicitetom 5% (0,05).


Prilikom rada s strojnim instrumentima treba izbjegavati kontakt svrdla i stijenke dentina i paziti da je instrument u materijalu za punjenje. Time se izbjegava mogućnost loma instrumenta.



Slika 2b. Korijenski kanal nakon revizije



Slika 3. Otopina eukaliptusovog ulja koja se rabi za reviziju



Slika 4. ProTaper instrumenti za reviziju



Slika 5. Touch'n Heat uređaj

U zavijenim i jako uskim korijenskim kanalima je to teško postići i bolje je u takvim slučajevima za apeksnu trećinu uporabiti ručne instrumente.

Revizija ultrazvučnim instrumentima

Ultrazvučno uklanjanje predstavlja brz način uklanjanja gutaperke iz korijenskog kanala. Ultrazvučni instrumenti stvaraju toplinu kojom se zagrijava i razmekšava gutaperka.

Ostali postupci

Za razmekšavanje gutaperke toplinom mogu se rabiti i nastavci kao što su Touch'n Heat (slika 5) ili System B.

Ograničavajući čimbenik kod primjene ovih sustava je konstrukcija nastavaka za stvaranje topline koje je teško uvesti u zakrivljene korijenske kanale. Kod ravnih korijenskih kanala su jednostavni za uporabu. Tehnika se sastoji u tome da se nosač topline zagrije do crvenog sjaja i uvede u korijenski kanal. Nekoliko trenutaka se pusti da se ohladi i zatim se izvadi iz korijenskog kanala. Gutaperka obično ostane na vršku nosača. Postupak se ponavlja do potpunog uklanjanja gutaperke. Zbog vrlo visoke temperature koje razvijaju ti sistemi (814°C za Touch'n heat i 400-600°C za System B), instrumente se ne smije dugo zadržavati u kanalu, jer postoji mogućnost toplin-

skog oštećenja parodonta te posljedичne eksterne resorpcije korijena

Za uklanjanje gutaperke iz korijenskog kanala može se rabiti i laser. Laserska zraka stvara toplinu i toplinski učinak Nd:YAG lasera pomaže u razmekšavanju i uklanjanju gutaperke prilikom revizije endodontskog ispuna. Laser se može primjeniti sa ili bez otapala gutaperke, s tim da toplina može zagrijati otapala koja su učinkovitija ako se zagriju (slika 6). ☺

LITERATURA

1. **Haapasalo M, Orstavik D.** In vitro infection and disinfection of dentinal tubules. *J Dent Res.* 1987; 66:1375-9.
2. **Orstavik D, Haapasalo M.** Desinfection by endodontic irrigants and dressing of experimentally infected dentinal tubules. *Endod Dent Traumatol.* 1990; 6:142-9.
3. **Safavi KE, Spangberg LSW, Langeland K.** Root canal dentinal tubule disinfection. *J Endod.* 1990; 16:207-10.
4. **Ingle JI, Bakland LK.** *Endodontics.* London: BC Decker Inc; 2002.
5. **Torabinejad M, Walton RE.** *Endodontics, principles and practice.* St. Louis, Missouri: Elsevier Inc. 2009.



Slika 6. Nd:YAG laser