

RESORPCIJA KORIJEHOVA MLIJEČNIH ZUBA



Ana Šinković¹
Prof. dr. sc. Vera Njemirovskij²

¹ Apsolventica

² Zavod za dentalnu antropologiju,
Stomatološki fakultet Sveučilišta u Zagrebu

Općenito pojam resorpcija možemo definirati kao proces prilagodbe tvari ili struktura koje je organizam stvorio. Resorpcija korijena je, dakle, nestajanje korijena zuba uslijed aktivnosti različitih stanica (odontoklasta) koje ga razgrađuju (Slika 1.).

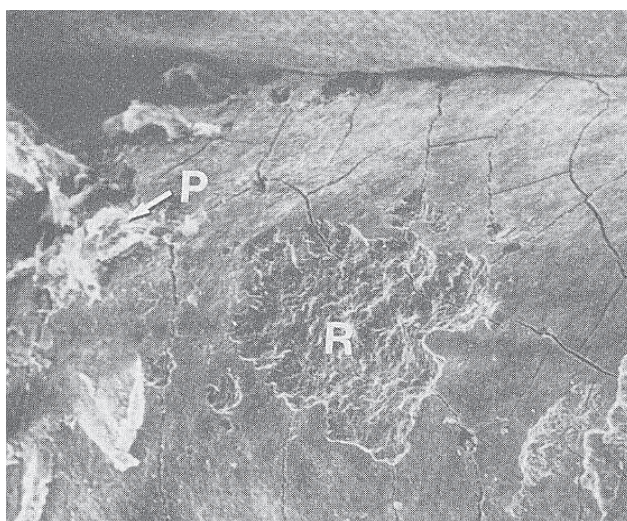
Za pravilno nicanje trajnih zuba, korijenovi mliječnih zuba moraju se resorbirati, a ostatak krune ispada. Resorpcija mliječnih zuba je fiziološki proces. U slučaju kad je resorpcijom zahvaćen trajni zub govorimo o patološkoj resorpciji. Takva resorpcija može biti uzrokovana lokalnim ili sustavnim promjenama u organizmu ili je uzrok nepoznat (idiopatska resorpcija). U lokalna stanja, pri kojima može nastati patološka resorpcija ubrajamo sljedeće: trauma zuba, traumatska okluzija, zubi bez antagonista; neprikladni ortodontski pomaci; pritisak retiniranog ili krivo izniklog zuba, pritisak ciste ili tumora; reimplantirani ili transplantirani zubi, implantati; periapikalne bolesti i parodontne bolesti. Među ustavne promjene koje mogu predisponirati ili potaknuti resorpciju spadaju: hipokalcijemija, hipofosfatemija, hipotiroidizam, nasljedna fibrozna osteodistrofija i Pagetova bolest. Patološku resorpciju prema smjeru širenja kroz tvrda zubna tkiva možemo podijeliti na internu, gdje

proces počinje u pulpi i širi se prema periferiji (Slika 2.) i na eksternu gdje proces resorpcije počinje na vanjskoj površini i širi se kroz cement u dentin prema pulpi (Slika 3.).

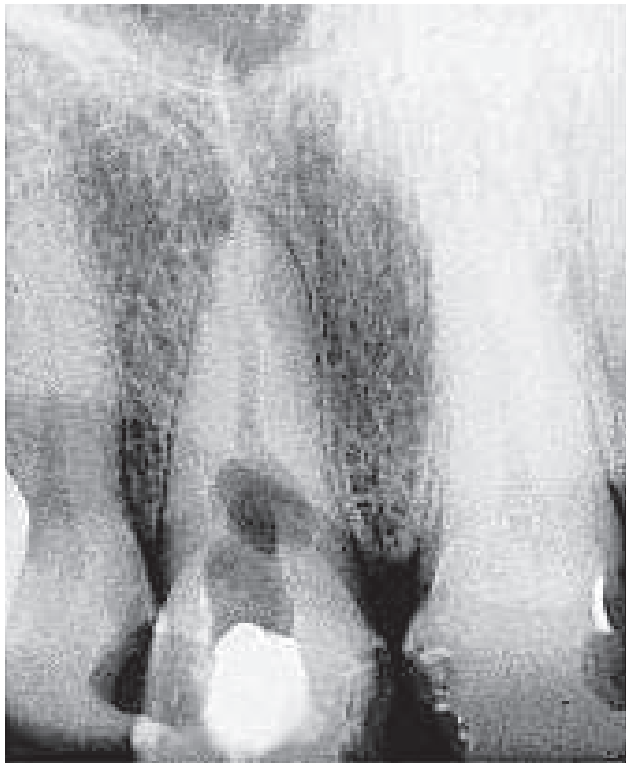
Za proces fiziološke resorpcije postoji više teorija. Neki smatraju da je početak resorpcije genetski određen, dok drugi misle da je uzrok pritisak koji nastaje zbog napretka trajnog zuba prema površini oralne sluznice. Sljedeći čimbenici uz navedene utječu na fiziološku resorpciju: lokalni poremećaj prehrane, biokemijski procesi na stanicama okolnog tkiva i krvnim žilama, te djelovanje enzima. Raznim istraživanjima pokušalo se objasniti koji je od spomenutih uzroka prihvatljiviji. U jednom od takvih, kirurški je uklonjen zametak trajnog zuba čime je bilo onemogućeno da taj trajni zametak svojim rastom i razvojem pritišće korijen mliječnog zuba. Zamijećeno je da je resorpcija mliječnog zuba ipak nastupila, ali nešto kasnije od one koja bi se dogodila u normalnim uvjetima. U kliničkoj je praksi primijećeno da u slučajevima hipodontije, kada nedostaje zametak trajnog zuba ili je trajni zub ostao retiniran u nepravilnom položaju u čeljusti, obično ne ispada mliječni zub iako se javlja resorpcija koja je usporena, pa mliječni zub još dugo vremena može ostati u zubnom nizu. Takvu resorpciju smatramo neuspjehom i spada u komplikacije resorpcije mliječnih zuba.

Tijekom razvoja zametak trajnog zuba smješten je lingvalno od mliječnog prethodnika. Poslije u tijeku rasta i razvoja zuba ti se odnosi mijenjaju i trajni zametak se sve više približava apeksu korijena mliječnog zuba. Dakle, središnji trajni sjekutić uzrokuje resorpciju mliječnog prethodnika, ali i resorpciju korijena bočnog mliječnog sjekutića (Slika 4.). Bočni trajni sjekutić uzrokuje resorpciju korijena svojega prethodnika i resorpciju korijena mliječnog očajnika. Resorpcija mliječnih molara počinje interradikularno jer je trajni zametak smješten između korjenova (Slika 5.).

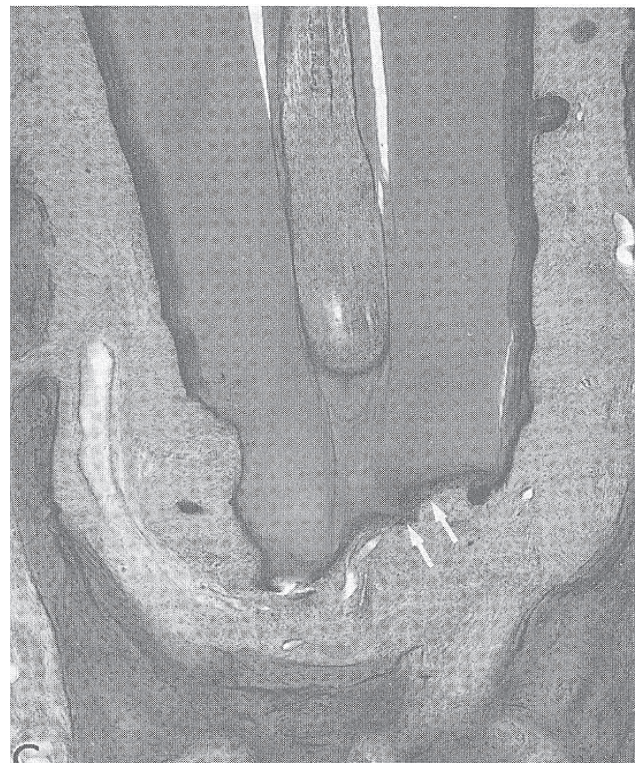
U tijeku rane faze izbijanja trajnih zuba resorbira se kost koja ih odjeljuje od mliječnih prethodnika, a nakon što je resorbirana kost slijedi resorpcija tvrdih tkiva mliječnih zuba. Vaskularno tkivo koje resorbira korijen čini Tomesov resorptivni organ koji se stvara u uznapredovanom stupnju resorpcije. Sastoji se od dobro vaskulariziranoga gra-



Slika 1. Početak resorpcije korijena zuba (R). Strelicom je označen ostatak parodontnog tkiva.



Slika 2. Strelica pokazuje internu (unutarnju) resorpciju.

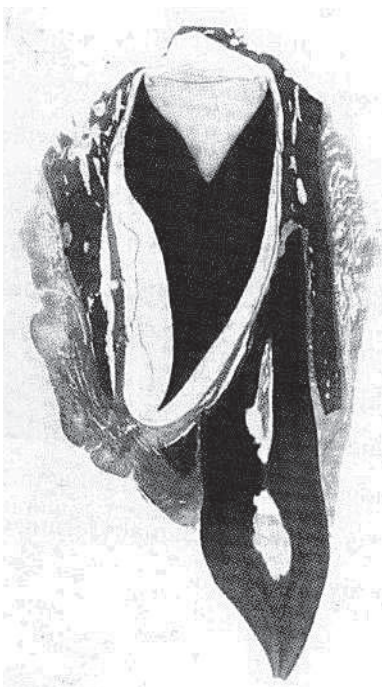

Slika 3. Eksterna (vanjska) resorpcija.

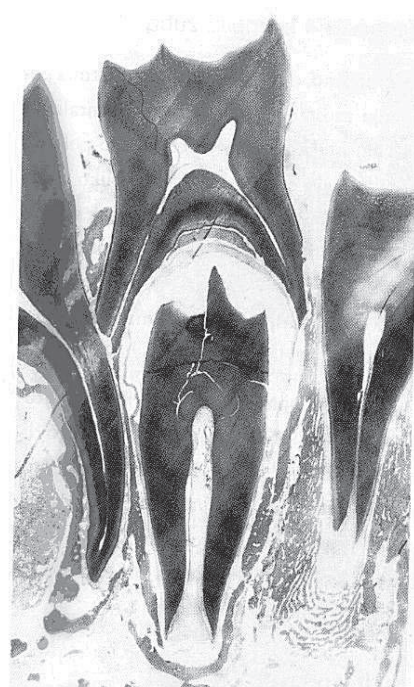
nulacijskog tkiva građenog iz više slojeva vezivnih vlakana i vretenastih stanica.

Osteoklasti i cementoklasti/odontoklasti su stanice koje aktivno sudjeluju u resorptivnim procesima, te stanice nastaju iz krvnih stanica tipa makrofaga. Osteoklasti i cemen-

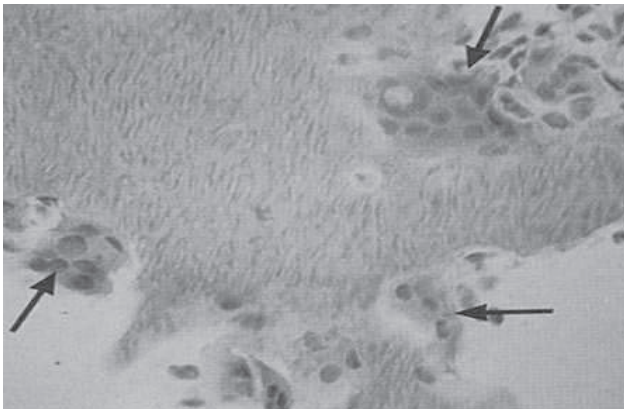
toklasti imaju ista citoplazmatska obilježja. Njihov oblik i veličina variraju od malih mononuklearnih do velikih multinuklearnih stanica (Slika 6.). Dio stanice koji priliježe uz tvrda tkiva je izbrazdan pa je nazvan „četkasta granica“ (eng. „brush border“) (Slika 7.). Takav izgled im daju gusto poredani mikrovili koji mogu biti prekriveni finim četkastim



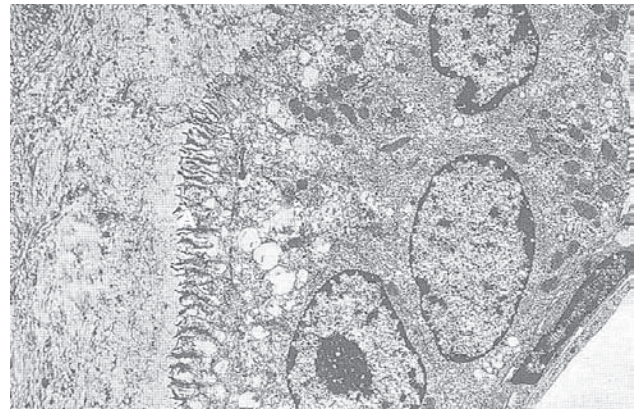
Slika 4. Nicanje trajnog sjekutića lingvalno i ispod mliječnog zuba.



Slika 5. Smještaj trajnog zuba u furkaciji (intradikularno) mliječnih korjenova.



Slika 6. Odontoklasti različitih veličina i oblika kod uznapredovanog stupnja resorpcije



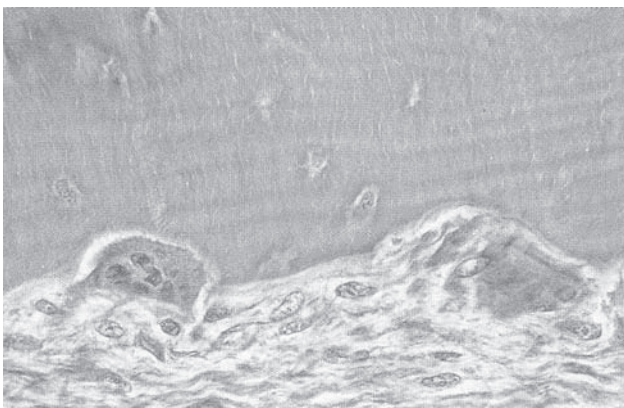
Slika 7. Odontoklast. Strelica pokazuje „četrkasta granicu“.

strukturama. Na rubovima četkaste granice membrana postaje glatka, a citoplazma gušća. Ta preoblikovana prstenasta granica sprječava difuziju hidrolitičnih enzima koje ispuštaju odontoklasti i cementoklasti, stvarajući tako mikrookolinu u kojoj se događa resorpcija. Osteoklasti i cementoklasti sadržavaju brojne mitohondrije i ribosome osim u području oko četkaste granice. Hrapavi endoplazmatski retikulum je manje istaknut u cementoklastima, ali je Golgijev kompleks jasnije vidljiv nego što je to kod osteoklasta. Veći dio preostale citoplazme sadržava mnogobrojne vezikule različitih veličina i sadržaja (neke sadržavaju i fosfatnu kiselinu). Kad osteoklasti resorbiraju kost na njezinoj površini možemo vidjeti resorpcijske konkavite nazvane Howshipove lakune u kojima leže osteoklasti (Slika 8.). U usporedbi s lakunama u zubu koji se resorbira, lakune u cementu i dentinu su veće i više kuglaste (Slika 9.).

Prema histološkoj slici razlikujemo tri vrste resorpcije: lakunarna, linearna i kombinirana. U tom procesu razlikujemo tri stupnja: početna resorpcija u kojoj se stvaraju odontoklasti i počinju resorpciju pomoću parodontnog mezenhima smještenog na površini korijena. Sljedeći je uznapredovali stupanj u kojem se stvara Tomesov resor-

ptivni organ i na kraju maksimalna faza u kojoj se mogu pojaviti multinuklearne divovske stanice i leukociti.

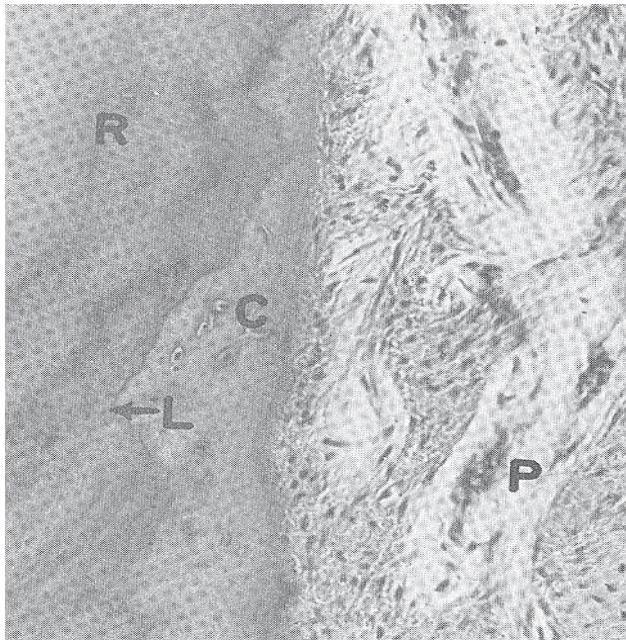
Resorpcija mliječnih zuba nije kontinuirani proces. U fazi kada je resorpcija prekinuta na neko vrijeme može se stvoriti reparativno tkivo. Osteoblasti nadoknađuju resorbiranu kost, a odontoblasti i cementoblasti nadoknađuju resorbirani dio tvrdog zubnog tkiva (Slika 10.). Ako naknada tkiva prevlada resorpciju, zub može srasti s okolnom kosti uz gubitak parodontnog ligamenta (Slika 11.). Tu pojavu nazivamo ankilozom. Uz nju postoje i druge komplikacije koje se mogu javiti kod resorpcije mliječnih zuba a to su već prije navedena neuspjela resorpcija i odjeljivanje apeksa zuba od ostatka korijena kod nepravilne resorpcije, tako da dio zuba ostaje odijeljen od ostatka korijena koji se resorbira i ispadne. Taj dio može ostati u alveolarnoj kosti ili s vremenom isplivati u usnu šupljinu (Slika 12.). Resorpcija mliječnih korijena počinje unutar jedne godine nakon završetka rasta zuba, a završava ovisno o skupini zuba i broju korijena (Tablica 1.) Kad je resorpcija završena kruna je slabo vezana za okolno tkivo a zub se klina i lako ispadne (Slika 13.). Ispali zubić uzet će zubić vila i u zamjenu ostaviti nagradu.



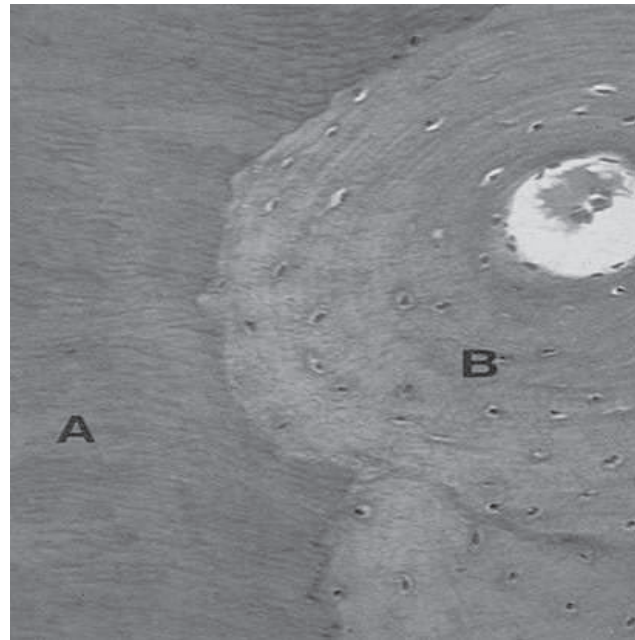
Slika 8. Odontoklasti u lakunama.



Slika 9. Brojne Howshipove lakune u dentinu.



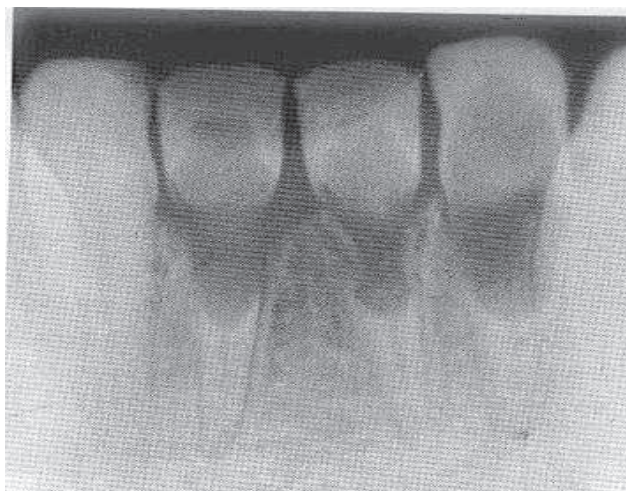
Slika 10. Ponovno stvaranje tkiva u resorbirano području. Vidi se linija (L) koja odvaja stari cement (R) koji se počeo resorbirati od novog celularnog cementa (C). Desno od cementa nalazi se parodontno tkivo (P).



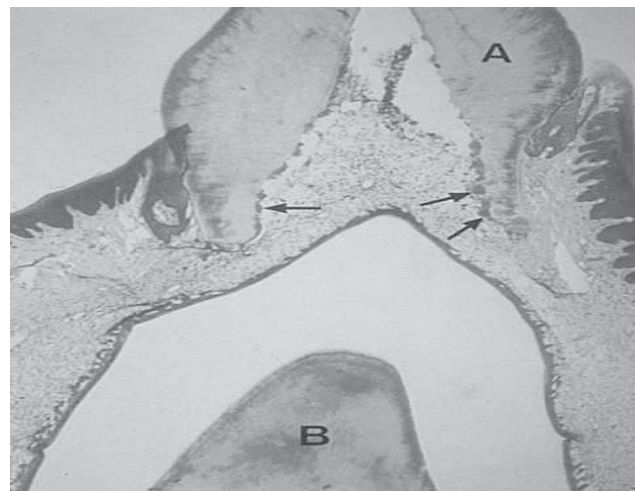
Slika 11. Ankiлоza zuba. Vidi se spoj cementa (A) i alveolarne kosti (B) bez parodontnog ligamenta između.

LITERATURA

1. Avery, JK., Steele, PF. Essentials of oral histology and embryology. St. Luis, Mosby, 2000.
2. Bath-Balogh, M., Fehrenbach, MJ., Illustrated dental embryology, histology and anatomy. Philadelphia, W.B. Saunders Company, 1997.
3. Berkovitz, BKB, Holland GR, Moxham BJ. Oral anatomy, embryology and histology. London, Mosby, 2002.
4. Brkić, H. i suradnici. Forenzična stomatologija. Zagreb, Školska knjiga, 2000i
5. Caranza, FA., Newman, MG., Takei, HH., Caranza's clinical periodontology. Philadelphia, Sauders, 2002.
6. Cawson, RA., Odell EW. Cawson's essentials of pathology and oral medicine. London, Curchil Livingstone, 2002.
7. Koch, G., Polilsen, S., Pedodoncija. Jastrebarsko, Naklada slap, 2005.
8. <http://www.medri.hr/katedre/Radiologija/stomatologija/radio>
9. <http://www.sfzg.hr/files/user/mvodanovic/14%20-%20NICANJE%20ZUBA.ppt>
10. http://www.cybermed.hr/index.php/pbl/portal_zapacijente/forumi_zapacijente/specijalizacije/stomatologija/dentalna_patologija_i_endodoncija/mljecnizub_3



Slika 12. Nepravilna resorpcija. Strelica pokazuje na dio koji može ostati u alveoli nakon ispadanja ostatka zuba.



Slika 13. Zub neposredno prije ispadanja. Korijen je gotovo potpuno resorbiran. Strelice pokazuju odontoklaste.