

PRAĆENJE CIJELJENJA DENTALNIH IMPLANTATA

Marko Granić¹
Prof. dr. sc. Davor Katanec²

¹ Student 5. godine

² Zavod za oralnu kirurgiju,
Stomatološki fakultet Sveučilišta u Zagrebu

UVOD

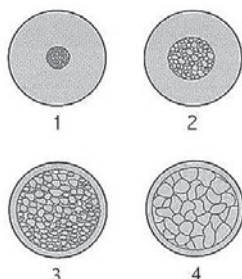
Pod uspješnom ugradnjom dentalnog implantata podrazumijevamo implantat koji se oseointegrirao s okolnom kosti. Oseointegraciju je prvi put opisao Branemark sa svojim suradnicima 60-tih godina prošlog stoljeća, kada su objavili radove s implantatima čije kliničko funkcioniranje ovisi o izravnom sidrenju implantata u kost. Što je oseointegrirani spoj jači, jača je i stabilnost implantata u čeljusti. Praćenje cijeljenja dentalnih implantata je složen proces te je potrebno poznavati anatomiju i fiziologiju kosti, svojstva implantata i pravodobno opterećenje implantata protetskim radom.

Kost se sastoji od kompaktnog i spongioznog dijela. S obzirom na kvalitetu, kost dijelimo u 4 skupine. U prvu spada kost koja u svome sastavu sadržava veći udjel kompaktne kosti. Kako krećemo prema četvrtoj skupini, udjel kompaktnog dijela se smanjuje, te raste udjel spongioze (Slika 1.). Kvaliteta kosti je usko povezana sa stabilnošću implantata. Stabilnost implantata može biti primarna i sekundarna. Primarna stabilnost je mehaničkog tipa i što je kost kompaktnija, to je stabilnost veća. Sekundarna stabilnost je biološkog tipa i ona nastaje nakon što se uspostavi čvrsta veza implantat-kost. Budući da u prvoj skupini prevladava udjel kompaktnog dijela, primarna stabilnost je razmjerno visoka, dok sekundarna nije zadovoljavajuća, jer ne sadržava bogatu krvnu opskrbu. U četvrtoj skupini je obratna situacija budući da prevladava spongioza koja je bogata krvnim žilama te je vrlo mekana. Istraživanja su pokazala da i pri većem udjelu spongioze dolazi sekundarnom stabilnošću do zadovoljavajuće oseointegracije. Što je veća primarna stabilnost, to raste postotak uspješnosti implantološke terapije. Kada nema odgovarajuće kvalitete kosti, taj defekt se nastoji ispraviti što dužim implantatima i sa što kasnijim opterećenjem.

Pri postavi implantata, tj. preparacijom ležišta implantata u kosti i usađivanjem implantata, stvaraju se razna oštećenja

mekih i tvrdih tkiva. Nakon kratkotrajnog krvarenja stvara se koagulum (krvni ugrušak). Tkivo reagira upalom i nastupa migracija upalnih stanica prema koagulumu i počinje faza čišćenja rane. Tjedan dana nakon stvaranja koaguluma, stvara se granulacijsko tkivo, te se počinju lučiti razni medijatori upale, od kojih je najvažniji čimbenik rasta koji potiče fibroplaziju i stvaranje privremenog vezivnog tkiva. U privremenom vezivnom tkivu se nalaze nediferencirane stanice koje će se naknadno diferencirati u osteoblaste koji počinju stvarati vlaknastu kost. Nakon određenog vremena vlaknasta kost se zamjenjuje lamelarnom kosti koja može podnijeti velika opterećenja. Maksila je mekša od mandibule i zato se mnogi autori slažu da treba proći 6 mjeseci od implantacije do kraja oseointegracije u maksili te 4 mjeseca u mandibuli. U novije vrijeme se posvećuje veća pozornost novim tehnikama poput imedijatne i flapless ugradnje dentalnih implantata


Biokompatibilnost, površina i dizajn implantata su važni čimbenici primarne stabilizacije implantata u čeljusti. Pod pojmom biokompatibilnosti misli se da implantat ne djeluje alergijski, citotoksično i kancerogeno. Najčešći materijal koji se upotrebljava za implantate je titan, jer on ima najbolja svojstva i potpuno je inertan u čeljusti. 70% današnjih implantata su vijčani (Slika 2.). Taj dizajn polazi od postavke da što implantat ima više navoja, ima i veću površinu, pa je omogućena bolja mehanička stabilnost u kosti. Na početku, implantati su bili glatkih površina. Novija istraživanja pokazala su da implantati s hrapavijom površinom pokazuju veći stupanj oseointegracije i ubrzavaju cijeljenje kosti. Hrapavost površine se dobije raznim tehnikama poput nanošenja titan-plazme na površinu implantata, jetkanja površine implantata kiselinama, nanošenja hidroksiapatita na površinu implantata, a u novije vrijeme nanosi fluora, koji djeluje oseostimulirajuće i znatno ubrzava vrijeme oseointegracije.



Slika 1. Tipovi kosti



Slika 2. Vijčani implantati

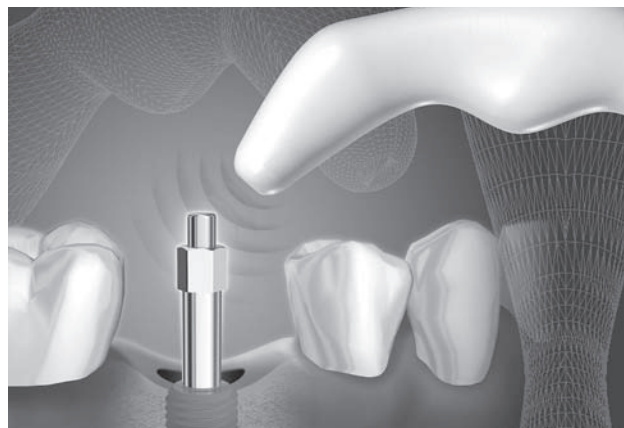

Slika 3. CADIA

Nakon što se uspostavila stabilnost, implantat se opterećuje. Kako i kada opteretiti implantat pitanja su kojima treba pristupiti s oprezom, da ga ne bismo preopteretili. Naravno, nije isto opteretimo li jedan gornji sjekutić krunicom ili jedan donji molar, koji je središte žvačnog sustava, nosačem mosta. Ako se preoptereti implantat u fazi oseointegracije, jake sile izazivaju pomicanje implantata i destabilizaciju veze implantat-kost. Tkivo na te promjene odgovara stvaranjem vezivnog tkiva, što znatno smanjuje stabilnost i implantoprotetska terapija završava neuspjehom već nakon nekoliko mjeseci. Ako se preoptereti implantat nakon uspostave oseointegracije, tkivni odgovor je resorpcija kosti. Taj proces je dugotrajniji (2 do 3 godine) i ako se pravodobno primijeti, može se uspješno liječiti. Posebna pozornost posvećuje se higijeni usne šupljine, koja mora biti besprijekorna. Optimalna kućna njega je zadovoljavajuća ako pacijent pravilno četka zube, ako upotrebljava specijalne interdentalne, rotirajuće ili ultrasonične četkice, zubnu svilu i razne antiseptične otopine poput klorheksidina. S klorheksidinom treba biti pažljiv, pogotovo ako pacijent ima povećani broj kompozitnih ispuna, jer on zna diskolorirati te ispune. Higijena se treba shvatiti ozbiljno jer se u suprotnom stvaraju plak, kamenac i konačno periimplantitis, koji je jedna od glavnih komplikacija implantoprotetske terapije.

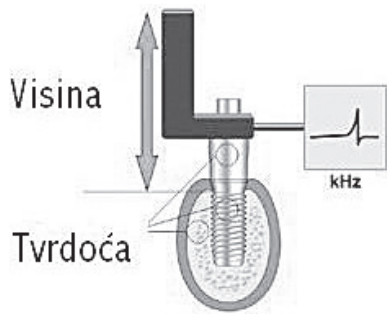
RASPRAVA

Pacijenta u implantoprotetskoj terapiji treba tretirati kao parodontološkog pacijenta. Na stomatologu je da potakne pacijenta na učestale stomatološke preglede, svakih 6 mjeseci. Poželjno je obaviti kontrolnu rendgensku snimku svakih 6 do 12 mjeseci i ako ne dokažemo prisutnost patoloških promjena u usnoj šupljini. Jedan od glavnih kriterija uspješne implantacije je srednji gubitak marginalne kosti od 0.2 mm na godinu. Svaki klinički pregled počinjemo jednostavnim testovima kao što su palpacija i perkusija implantata. Implantat palpatorno ne smije biti pomičan, a perkutorno moramo dobiti mukli zvuk. Nakon palpacije i perkusije prelazimo na pregled mekih tkiva u okolici implantata. Nalaz je uredan ako je sluznica uredno prokrvljena i nema upalnih promjena. Zatim određujemo parodontološke parametre, kao što su prisutnost biofilma, zatim plaka i kamenca, indeks krvarenja i dubina sondiranja.



Slika 4. Osstell

Nalaz je uredan ako su krvarenje i gnojni iscjedak odsutni i ako dubina sondiranja nije veća od 3 mm. Mehaničkom čišćenju, antiseptičkoj i antibiotskoj terapiji pristupamo ako su pojedini parodontološki pokazatelji narušeni. Ako pristupamo mehaničkom čišćenju subgingivnog i supragingivnog kamenca, moramo pripaziti da instrumenti nisu metalni. Metalne instrumente zamjenjujemo plastičnima, da ne oštetimo površinu implantata. Spomenute metode su pretežito subjektivne, a za što točnije i objektivnije praćenje stanja implantata i okolne kosti koristimo se specijaliziranim metodama poput mjerenja gustoće kosti oko implantata i mjerenja pomičnosti implantata aparatima na principu rezonantne frekvencije. Densitometrija mjeri gustoću kosti, što nam može biti izvrstan pokazatelj promjene koštane mase oko implantata. Ima raznih vrsta densitometrija, ali najpristupačnija stomatolozima je CADIA (Computer Assisted Densitometric Image Analysis). (Slika 3.). Kao što joj ime kaže, ona svoj rad temelji na računaru. Za njezino mjerenje nam je potrebna rendgenska slika koja se digitalizira najčešće pomoću skenera, prebacuje se na računalo i posebnim programom se mjere gustoće u zadanim površinama oko implantata. Radi što preciznijeg i objektivnijeg prikaza, postavljaju se kriteriji standardizacije rendgenskih snimaka. Uobičajena metoda za densitometrijsku standardizaciju jest upotreba bakrenog kalibracijskog klina (stepwadge) od pet slojeva, s početnim slojem debljine od 0.1 mm na standardnom unaprijed određenom položaju na filmu (na donjem djelu slike, tako da se ne pokriva tvrda koštana masa). Bakar je izabran zato što je vrlo sličan efektivnom atomskom broju kosti. Prije se za tu metodu koristio aluminij ali on je premasivan da bi se jednostavno aplicirao na držač filma. Nakon što smo standardizirali slike, one se unose u računalo. Pri digitalizaciji kvaliteta slike se malo gubi, zato CADIA radi s greškom koja je dovedena na najmanju moguću mjeru (Woo i sur., 2003.), a to je manje od 10%. Digitalizirane slike prikazane su pikselima. Povećanjem ili smanjenjem piksela mijenja se kvaliteta, tj. rezolucija slike. Slijedi densitometrijsko očitavanje razine sivila koja je unaprijed određena skalom od nule (crno) do 255 (bijela). Referentne točke određujemo na kalibracijskom klinu i počinjemo mjeriti razine sivila na zadanim točkama na površinama kosti oko implantata. Opisana metoda se odnosi na ortopane.



Slika 5. Rezonantna frekvencija

Puno bolji prikaz stanja implantata je retroalveolarnom snimkom, ali na njega ne možemo primijeniti kalibracijski klin zbog veličine. Zato referentne točke određujemo na raznim dijelovima implantata, jer su implantati izrađeni od titana. Posebna pozornost posvećuje se RVG-u, jer on odmah digitalno unosi sliku u računalo i gubitak kvalitete slike je minimalan zbog nepotrebnosti razvijanja slike i gubitka kvalitete u pretvaranju analognog formata u digitalni. Osim denzitometrijskog mjerenja, koje ipak radi s minimalnom greškom, važnu ulogu ima i mjerenje pomičnosti implantata rezonantnom frekvencijom.

Osstell je predstavnik RFA-tehnike (Resonance Frequency Analysis), koja mjeri rezonantnu frekvenciju malog preoblikovača (Smartpeg) koji je pričvršćen na implantatu. RFA tehnika prvi put je testirana 1997. godine (Meredith i sur.) (Slike 4. i 5.). Ta je metoda neinvazivna i pacijentima jako ugodna jer nema nikakvih bolnih senzacija i traje 1 do 2 sekunde. Stabilnost implantata je prikazana ISQ vrijednosti (Implant Stability Quotient) od 1 do 100. Što je vrijednost ISQ veća, to je implantat stabilniji. Nakon ugradnje implantata očekujemo da će ISQ vrijednost biti od 50 do 80, ovisno o lokaciji i gustoći kosti. U mandibuli ISQ vrijednost će biti između 60 i 80, jer je kost mandibule gušća od maksilarne kosti, gdje je vrijednost od 50 do 60. Vrijednosti manje od 45 moraju biti upozoravajući znak i mora se razmišljati o posebnim mjerama da se poveća primarna stabilnost implantata. Nakon određenog vremena ISQ vrijednost treba rasti jer dolazi do oseintegracije i veza implantat-kost postaje čvršća. Procedura Osstellom je sljedeća: na implantat se postavi Smartpeg i zategne se 4 do 5 Ncm. Osstell se postavi u neposrednu blizinu Smartpega i uključimo ga. Na vrhu Osstella su dva navoja. Kada ga uključimo u struju, prvi navoj postaje magnet koji pobuđuje magnet na Smartpegu. Drugi navoj registrira vibraciju koju proizvede Smartpeg. Nakon kratkog zvuka Osstell pomaknemo i očitamo ISQ vrijednost. Ponovimo mjerenje ali pod drugim kutom (45 do 90). Osstell je razvojem tehnologije postao bežičan, što olakšava mjerenje stomatologu i predstavlja ugodu za pacijenta.

ZAKLJUČAK

Uspješnost implantološke terapije je teško opisati jer je teško objasniti kolika je uspješnost jednog običnog zuba. Do danas najprimjenjiviji kriteriji su Albrekssonovi, koji zagovara da je implantološka terapija uspješna ako implantat klinički nije pomičan, ako nema bolova, infekcija, neuro-

patija, ozljeda živaca u okolici implantata, ako nema rendgenske prozračnosti oko implantata te ako je prosječna resorpcija kosti godinu dana nakon implantacije manja od 0.2 mm. Redovito praćenje pacijenata s implantoprotetskim nadomjescima svakih 6 mjeseci do godinu dana mjerenjem pomičnosti implantata te mjerenjem gustoće pomoću CADIA-e, znatno će pridonijeti objektivnoj procjeni stanja implantata i okolne kosti. Te nove metode u praćenju postimplantoprotetske terapije pravodobno će nas upozoriti na određene patološke promjene koje možemo na vrijeme liječiti.

Literatura

1. Albrektsson, T., Branemark, P.I., Hansson, H.A. i Lindstrom, J. Osseointegrated titanium implants. Requirements for ensuring a long-lasting, direct bone anchorage in man. *Acta Orthopaedica Scandinavica* 52, 155-170. 1981.
2. Braegger, Pasquali, Weber and Kornman. Computer-assisted densitometric image analysis for the assessment of alveolar bone density changes in furcations. *J Clin Periodontol* 1989.;16:46-52
3. Branemark, P.I., Hansson, B.O., Adell, R., Breine, U., Lindstrom, J., Hallen, O. I Ohman, A. Osseointegrated implants in the treatment of the edentulous jaw. Experience from a 10-year period. *Scandinavian Journal of Plastic Reconstructive Surgery* 16. 1977.
4. Jaffin, Berman. The excessive loss of Branemark fixtures in type IV bone: A 5-year analysis. *J Periodontol* 1991.;62:2-4
5. Katanec Davor. Disertacija. Kompjutorizirana denzitometrijska analiza i standardizacija kliničkih i laboratorijskih kriterija u procjeni terapijske vrijednosti hidroksilapatitnih koštanih implantata. Stomatološki fakultet u Zagrebu. 1997.
6. Knezović-Zlatarić Dubravka. Disertacija. Promjene gustoće kosti pod bazom mobilnih proteza izmjerene metodom intraoralne mikrodenzitometrije. Stomatološki fakultet u Zagrebu. 2001.
7. Knežević Goran. Osnove dentalne implantologije. Zagreb: Školska knjiga, 2002. Lindhe Jan. Klinička parodontologija i dentalna implantologija. Nakladni zavod Globus. Zagreb. 2004.
8. Lekholm, Zarb. Patient selection and preparation. In: Branemark, Zarb, Albrektsson. *Tissue-integrated Protheses: Osseointegration in Clinical Dentistry*. Chicago: Quintessence, 1985:199-209
9. Meredith, N., Sennerby, L: *Resonance Frequency Analysis: Current knowledge and clinical implications*, 2002.
10. Misch Carl E. *Dental Implant Prosthetics*. Mosby Inc. 2005
11. Palacci Patrick. *Esthetic Implant Dentistry: Soft and hard tissue management*. Quontessence Publishing Co, Inc. 2001.
12. Woo BMS, Zee K-Y, Chan FHY, Corbet EF: In vitro calibration and validation of a digital subtraction radiography system using scanned images. *J Clin Periodontol* 2003; 30: 114-118
13. www.osstell.com
14. www.phuket-health-travel.com
15. www.molar.unibe.ch