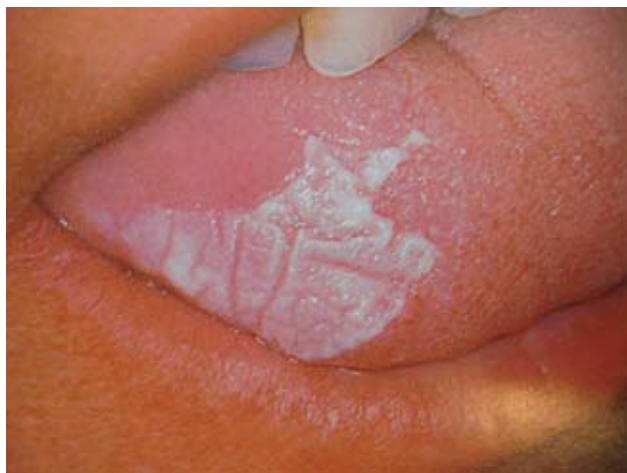

## ORALNA LEUKOPLAKIJA - KAKO DO DIJAGNOZE?

**Mr. sc. Vlaho Brailo**

Zavod za oralnu medicinu,  
Stomatološki fakultet Sveučilišta u Zagrebu



**Slika 1.** Homogena leukoplakija - lezija s glatkom površinom na kojoj su vidljive plitke pukotine (preuzeto iz G. Laskaris "Atlas oralnih bolesti" prvo hrvatsko izdanje)

Leukoplakija je bijela lezija na sluznici usne šupljine koja se u određenom postotku (0.7%-2.9% godišnje) slučajeva može pretvoriti u karcinom. Budući da se termin leukoplakija upotrebljava za najrazličitije bijele lezije na oralnoj sluznici, potrebno je dobro poznavati definiciju i dijagnostički postupak kako bi se:

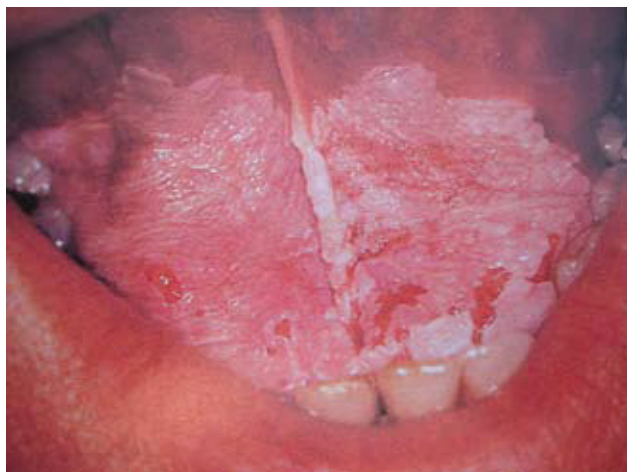
- izbjegla nepotrebna zabrinutost bolesnika i stomatologa zbog bezopasnih lezija
- još važnije, identificirale lezije koje predstavljaju stvarnu opasnost

Leukoplakija se prema Svjetskoj zdravstvenoj organizaciji definira kao „bijela lezija na oralnoj sluznici koja se ne može okarakterizirati kao neka druga lezija". Definicija je dopunjena 1983. kada je odlučeno da se termin leukoplakija ne upotrebljava kada postoji poznati etiološki čimbenik osim upotrebe duhana. Pušači imaju 4 do 6 puta veći rizik za obolijevanje od leukoplakije, a rizik se povećava s brojem popušanih cigareta na dan.

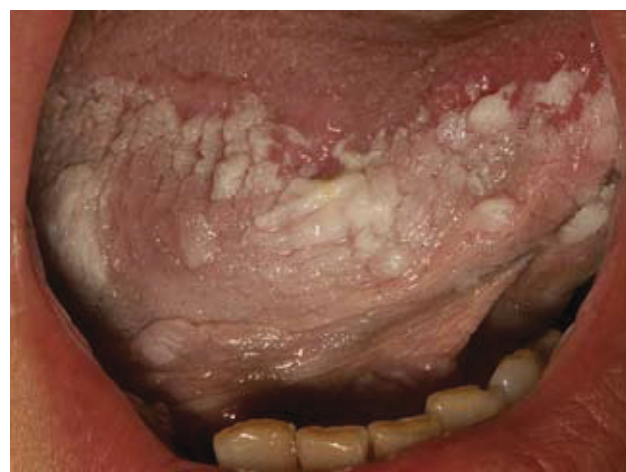Klinički, leukoplakija se očituje kao bijela, tvrda naslaga na oralnoj sluznici koja se ne da sastrugati. Može se javiti u bilo kojem dijelu usne šupljine i u najvećem broju slučajeva je asimptomatska. Vrlo rijetko može izazivati blagu bol, zatezanje ili peckanje. Klinički se leukoplakija dijeli na dva tipa:

- Homogena leukoplakija (Slika 1.) – lezija s glatkom površinom na kojoj mogu biti plitke pukotine
- Nehomogena leukoplakija (Slike 2. i 3.) – lezija neravne površine s okruglastim ili oštrim izdancima i lezija s erodiranom površinom. Taj tip lezije ima oko 7 puta veći rizik za malignu transformaciju.

Imajući spomenutu definiciju na umu, u obradi pacijenta s lezijom suspektom na leukoplakiju, prvo treba odrediti i koliko je moguće, isključiti sve čimbenike koji mogu uzro-



**Slika 2.** Nehomogena leukoplakija – erozivni podtip (preuzeto iz G. Laskaris "Atlas oralnih bolesti" prvo hrvatsko izdanje)



**Slika 3.** Nehomogena leukoplakija – nodularni podtip

kovati nastanak hiperkeratotičnih lezija na oralnoj sluznici. To mogu biti: mehanička iritacija (neodgovarajuće proteze, oštri bridovi kvržica ili ispuna, grickanje sluznice), infekcije (kronična hiperplastična kandidijaza, vlasasta leukoplakija), kongenitalni poremećaji (bijeli spužvasti nevus) i druge bolesti (lihen ruber i lihenoidna reakcija). Svakako treba uputiti pacijenta da prestane pušiti budući da 60% leukoplakija regredira nakon prestanka pušenja.

Ako lezija postoji više od 2 do 4 tjedna nakon uklanjanja uzročnih čimbenika, obvezno treba obaviti biopsiju. Dijagnoza se nikako ne smije postaviti samo na temelju kliničkog nalaza jer ne postoji ni jedan klinički pokazatelj (izgled površine, veličina, lokalizacija) koji bi nam sa 100%-tnom sigurnošću mogao upozoriti na moguću malignu transformaciju.

Na patohistološkom preparatu vidi se zadebljanje kornealnog sloja – hiperkeratoza. U većini slučajeva (oko 90%) nađe se uredna slojevitost epitela. No, u 10% slučajeva epitel pokazuje znakove displazije koja je karakterizirana poremećajem slojevitosti epitela, atipičnim mitozama, mitozama u gornjim slojevima epitela, promjenama u veličini i obliku stanica, povećanjem i hiperkromatizmom jezgara te povećanim jezgrićama. Ovisno o debljini epitela koju zahvaća, displazija se dijeli na:

- displaziju blagog stupnja - bazalna trećina epitela
- displaziju srednjeg stupnja – bazalna i srednja trećina epitela
- displaziju teškog stupnja – cijeli epitel

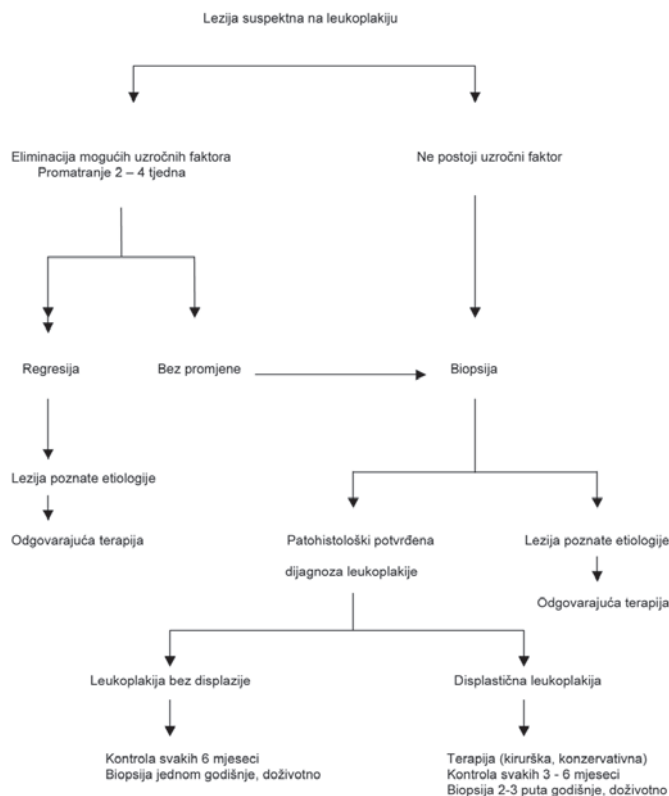
Displastične lezije imaju 5 puta veći rizik za malignu transformaciju iako se ona može dogoditi i u lezijama koje ne pokazuju znakove displazije.

Terapija leukoplakije može biti kirurška i konzervativna. Od kirurških metoda radi se ekscizija skalpelom, ekscizija CO2 laserom i evaporacija CO2 laserom, dok se u konzervativnoj terapiji sustavno ili lokalno koriste derivati vitamina A. Ipak, treba znati da ni jedna terapijska metoda ne sprječava malignu transformaciju leukoplakije. Zbog toga sve bolesnike s leukoplakijom treba doživotno redovito kontrolirati. Ako se radi o leukoplakiji koja ne pokazuje znakove displazije, kontrole se preporučuju svakih 6 mjeseci, a jedanput na godinu mora se obaviti biopsija. U slučaju velike lezije ili multiplih lezija preporučljivo je uzeti biopsijske uzorke s više mjesta. Ako leukoplakija pokazuje znakove displazije epitela, preporučuje se pokušati s nekim oblikom terapije, ali bez obzira na rezultat, treba nastaviti s redovitim kontrolama pacijenta svakih 3 do 6 mjeseci, dok se biopsija preporučuje bar 2 puta na godinu.

Postupak s pacijentima s leukoplakijom shematski je prikazan na slici 4.

## Literatura

1. Kramer IRH, Lucas RB, Pindborg JJ, Sobin LH. World Health Organization Collaborating Centre for Oral Precancerous lesions. Definition of leukoplakia and related lesions: an aid to studies on oral precancer. *Oral Surg Oral Med Oral Pathol.* 1978.; 46: 518-39.



**Slika 4.** Postupak s pacijentima s leukoplakijom (preuzeto iz van der Waal I, Axell T. Oral leukoplakia: a proposal for uniform reporting. *Oral Oncol.* 2002; 38: 521-6.)

2. Axell T, Holmstrup P, Kramer IRH, Pindborg JJ, Shear M. International seminar on oral leukoplakia and associated lesions related to tobacco habits. *Community Dent Oral Epidemiol.* 1984.; 12: 145-54.
3. Axell T, Pindborg JJ, Smith CJ, van der Waal I. An International Collaborative group on oral white lesions: conclusions of an international symposium held in Uppsala, Sweden, May 18-21 1994. *J Oral Pathol Med.* 1996.; 25: 49-54.
4. van der Waal I, Axell T. Oral leukoplakia: a proposal for uniform reporting. *Oral Oncol.* 2002.; 38: 521-6.
5. Petti S. Pooled estimate of world leukoplakia prevalence: a systematic review. *Oral Oncol.* 2003.; 39: 770-80.
6. van der Waal I, Schepman KP, van der Meij EH, Smelee LE. Oral leukoplakia: a clinicopathological review. *Oral Oncol.* 1997.; 33(5): 291-301.
7. Holmstrup P, Vedtofte P, Reibel J, Stoltze K. Long-term treatment outcome of oral premalignant lesions. *Oral Oncol.* 2006.; 42: 461-74.
8. Schepmann KP, van der Meij EH, Smelee LE, van der Waal I. Malignant transformation of oral leukoplakia: a follow up study of a hospital-based population of 166 patients with oral leukoplakia from The Netherlands. *Oral Oncol.* 1998.; 34: 270-275.
9. Lodi G, Sardella A, Bez C, Demarosi F, Carrassi A. Interventions for treating oral leukoplakia. *Cochrane Database Syst Rev.* 2006; (4): CD001829.