

Nadogradnje

Dr.sc. Davor Illeš spec. stom. prot.¹

[1] Zavod za stomatološku protetiku, Stomatološki fakultet, Sveučilište u Zagrebu

Nadogradnje su nadomjesci kojima se za nadomješta dio krune zuba potreban za izradu konačnog protetskog nadomjestka. Sastoje se od korjenjskog i krunskog dijela. Nekada se smatralo da se njima očvršćuju avitalni zubi koji s vremenom postaju nelastični i krtiji zbog gubitka vode i promjena u organskom i anorganskom matriksu dentina. Također se smatralo da efekt ojačanja jezgrom (eng. ferule efect) utječe značajno na funkciju i preživljavanje nadogradnji. Obje te postavke bile su znanstveno testirane i njihov značaj nije toliko velik kao što se prije smatralo [1,2].

Indikacije

- Vitalni zubi kod kojih je količina preostalog koronarnog tkiva premalena za izradu protetskih nadomjestaka. Primjer su ekstremno potrošeni zubi kod pacijenata koji pate od bruksizma ili zubi zahvaćeni ekstenzivnim karijesom. Zube koji će se sanirati nadogradnjama potrebno je prije toga endodontski pripremiti.
- Avitalni zubi s nedovoljnom debljinom zdravog koronarnog tkiva. Primjer je avitalni zub sa velikim MOD

ispunom klase II, čije je potencijal frakture izuzetno velik [3,4]. Općenito je pravilo da zubi koji zbog karijesnog procesa, a nakon preparacije za fiksni protetski rad imaju stjenke debljine manje od 0,5 – 1 mm i nedovoljne visine (barem polovica visine budućeg protetskog rada), trebaju biti restaurirani nadogradnjom. Tražena debljina preostalog dijela stjenke prvenstveno ovisi o skupini u koju zub pripada; npr. kod donjih sjekutića ne očekujemo jednaku debljinu preostalog dentina kao kod molara.

- Relativna indikacija su zubi kod kojih je prepariran korijenski kanal bez značajnijeg oštećenja zubne krune. Najčešće se radi o prednjem interkaninomu području – sjekutićima koji su stradali zbog karijesa koji nije doveo do značajnih oštećenje zubne krune ili zubi čija je pulpa ugrožena zbog preparacije za krunicu. Sjekutići su zubi koji su morfološki i dimenzionalno vrlo gracilni pa ih je prema mišljenju dijela struke potrebno „ojačati“ nadogradnjom. Drugi smatraju da otpornost takvih zubi na frakturu

može biti čak i manja nakon restauracije nadogradnjom [5].

Kontraindikacije

Nadogradnje mora biti izrađena tako da gotova krunica obuhvati nadogradnju i najmanje 1 mm visine zubnog tkiva odgovarajuće debljine. Nadogradnja mora sezati najmanje do polovine odnosno dvije trećine duljine korjenjskog kanala. U slučajevima kada to nije moguće pokušava se produljiti klinička kruna parodontološkim i ortodontskim postupcima kako bi se zadovoljili navedeni uvjeti.

Apsolutna kontraindikacija za izradu nadogradnje su vertikalne frakture korijena zuba te horizontalne i kose frakture koje sežu ispod razine alveolarne kosti.

Podjela nadogradnji

Konfekcijske - tvornički izrađene - direktne

Najčešće se sastoje od kolčića koji je korijenski dio i jezgre koja je koronarni dio. Jezgra se izrađuje direktno u ustima, a može biti kompozitna, stakleno iono-



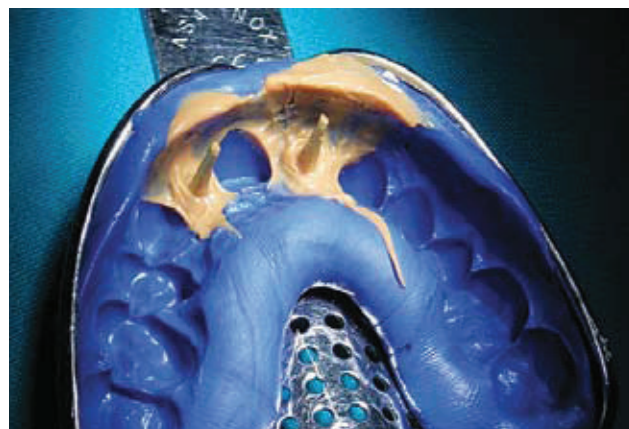
Slika 1. Lijevane individualne nadogradnje



Slika 2. Cirkonska nadogradnja



Slika 3. Konfekcijska nadogradnja, intraradikularni dio



Slika 4. Otisak

merna ili amalgamska. Kolčiće dijelimo na:

- **metalne**
 - * zlatne
 - * pozlaćene
 - * titanske
 - * čelične
 - * mjedene
- **bezmetalne**
 - * kompozitne ojačane karbonskim vlaknima
 - * kompozitne ojačane staklenim vlaknima
 - * YzrO, itrijem stabilizirane cirkon oksidne keramičke

Cementiraju se u korjenske kanale adhezivnim i klasičnim cementima. Oblik im je uglavnom ili cilindričan ili koničan ili kombinacija potonjih dvaju oblika. Ovisno o proizvođaču površina im može biti ravna, pjeskarena, sa udubinama ili navojima.

Individualne nadogradnje - laboratorijski izrađene - indirektne

- **metalne**
 - * od plemenitih slitina (zlato-platina)
 - * od poluplemenitih slitina (paladij-srebro)
 - * od plemenitog čelika - CoCrMo legure
- **bezmetalne**
 - * kompozitne nadogradnje ojačane staklenim vlaknima izrađene u laboratoriju
 - * keramičke nadogradnje bazirane na YZrO keramici

Postupci izrade nadogradnji

Nadogradnje se mogu izraditi direktnim postupcima u ustima ili indirektnim postupcima u suradnji sa zubotehničkim laboratorijem. U preparaciji zuba za nadogradnju najčešće koristimo posebna kalibrirana svrdla. Razlikujemo svrdla za inicijalnu pripremu kanala te svrdla za preparaciju korjenskog i koronarnog dijela.

Direktno se nadogradnje izrađuju cementiranjem odabranog konfekcijskog kolčića te oblikovanjem jezgre iz odabranog materijala. Individualne nadogradnje mogu se oblikovati u ustima tako da se na akrilatni kolčić nanese samopolimerzirajući akrilat te se nadogradnja instrumentom, kistom ili svrdlima oblikuje u ustima. Kasnije se takva nadogradnja uloži i izlije u laboratoriju.

Indirektno se nadogradnje izrađuju tako da se uzme otisak unutarkorjenskog prostora zajedno za preparacijom krune te se ovisno o vrsti nadogradnja modelira u vosku.

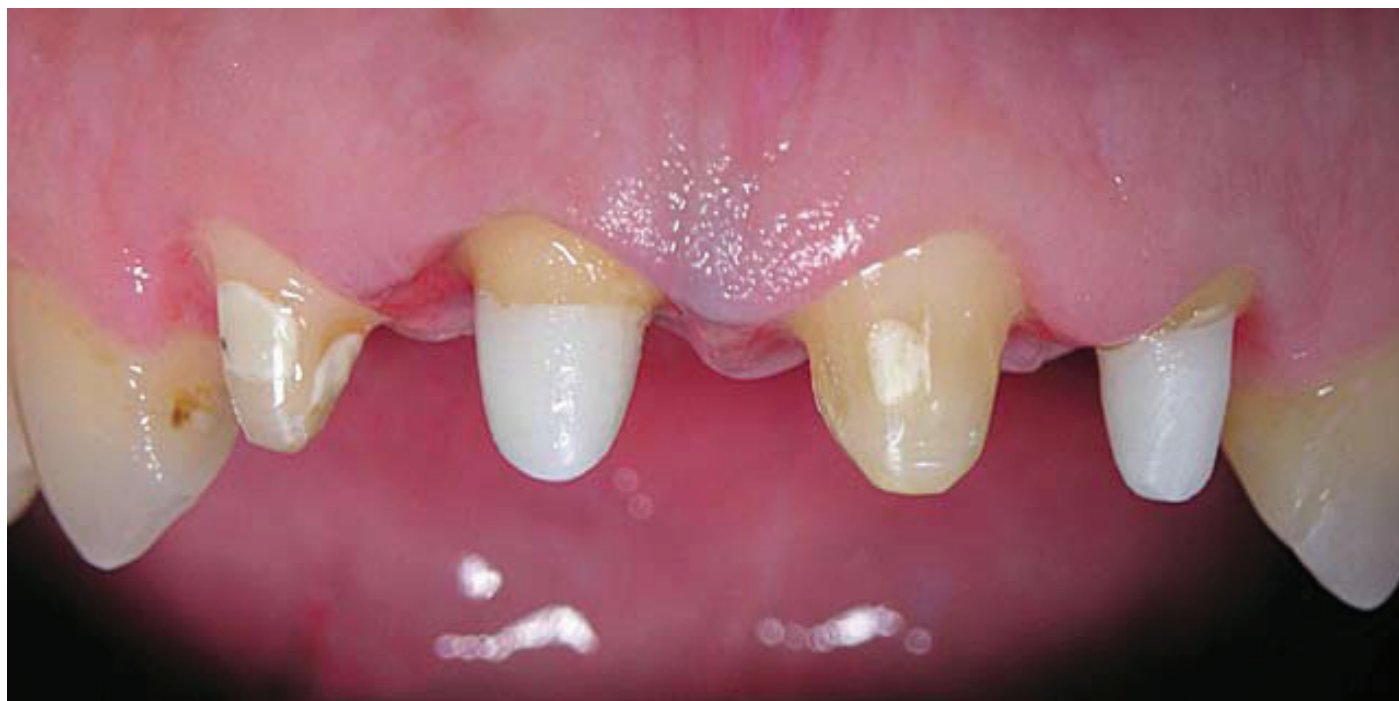Prednosti i nedostaci različitih vrsta nadogradnji

Kako bi smo mogli razmotriti prednosti i nedostatke različitih vrsta nadogradnji potrebno je definirati njene zadaće i metode kojima se ostvaruju. Zadaće nadogradnji su: nadomještanje izgubljenih zubnih tkiva biokompatibilnim materijalima, čije su fizikalna svojstva i oblik takvi da smanjuju mogućnosti djelovanja nepovoljnih sila i njihove posljedice. Nadogradnja sa zubom u

idealnim uvjetima tvori monoblok koji prenosi i distribuira sile nastale žvakanjem na parodont i koštano podlogu žvačnog sustava.

Sve nadogradnje dizajnirane su kako bi nadomjestile izgubljena zubna tkiva prvenstveno dentin i caklinu. Nadomještanje tih tkiva ujedno osigurava i jezgru na kojoj će biti moguće izraditi odgovarajući protetski nadomjestak. Ta jezgra mora biti dobro pričvršćena uz preostala zubna tkiva jer u protivnom prilikom djelovanja sila dolazi do tenzijskih naprezanja i stradanja bilo nadogradnje bilo preostalog zubnog tkiva. Fizikalna svojstva - tvrdoća, čvrstoća i elastičnost - determiniraju ponašanje kompleksa zub-nadogradnja u različitim uvjetima i pri različitim silama. Tvrdoća i čvrstoća izraženije su kod metalnih i keramičkih, i to posebice individualnih nadogradnji. U posljednje vrijeme velika se pažnja pridaje i elastičnosti materijala. Smatra se poželjnim da materijali budu svojim fizikalnim svojstvima što bliskiji fizikalnim svojstvima zubnih tkiva. Ta „sličnost“ upitna je zbog velike heterogenosti i razlikovanja u mikrostrukтури čak i istovjetnih tkiva – npr. cakline, dentina i cementa, a posebice i zbog različitosti koja nastaju kao posljedica individualnih bioloških osobina svakog pojedinog zuba i čovjeka [1] Također je pokazano da prisustvo krunice na neki način poništava efekt materijala od kojeg je izrađena nadogradnja odnosno njegovih fizikalnih svojstava [6].

Prednost individualnih nadogradnji je u tome što su one u potpunosti pri-



Slika 5. Cementirane cirkonijeve nadogradnje 11 i 22

lagodne obliku i duljini korijenskog kanala svakog pojedinog zuba za koji se izrađuju. Takve nadogradnje cementiraju se u korijenski kanal i ako su pravilno izrađene gotovo je nemoguće njihovo kasnije uklanjanje i revizija punjenja korijenskog kanala. Uglavnom su vrlo rigidne (neelastične) te tvore monoblok sa zubom s vrlo malom količinom spojnog međumaterijala (cementa). Vertikalne sile uglavnom su dobro distribuirane i najjače se oko vrha individualne nadogradnje. Ekscentrične lateralne sile prenose uglavnom preko vrha nadogradnje (princip poluge) no ukoliko je nadogradnja dovoljne duljine te sile su uglavnom malene [1].

Konfekcijske nadogradnje moguće je izraditi tijekom jednog posjeta i ne zahtijevaju rad u zubotehničkom laboratoriju što ih čini ekonomičnijom i jednostavnijom alternativom. Mogu biti rigidne ili imati modul elastičnosti sličan ili čak veći od dentina. Takav modul elastičnosti omogućuje bolji prijenos sila na preostali dentin korijena, ali i veću koncentraciju sila u cervikalnoj trećini. Međumaterijal (cement) između ojačanja (kolčića) i preostalog dijela kanala najčešće je prisutan u obilnoj količini [7].

Metalne nadogradnje uglavnom nude bolja mehanička svojstva u odnosu na bezmetalne. No bezmetalne predstavljaju prvi izbor kada je potrebno postići bolji estetski efekt - odnosno prilikom izrade bezmetalnih krunica na odabranom zubu. Ne preporuča se uporaba nadogradnje izliveno od korozivnih materijala ili čeličnih, mjedenih te pozlaćenih konfekcijskih kolčića. Nadogradnja je uvijek u bliskom dodiru sa unutrašnjošću tijela te je moguće da dođe do korozije i štetnog djelovanja njenih produkata za zdravlje. Preporuča se upotreba metalnih nadogradnji izrađenih od plemenitih ili poluplemenitih slitina - odnosno titana.

Utvrđeno je da je oblik nadogradnje uvelike utječe na njeno preživljavanje u ustima. Cilindrični oblici bolje su retinirani u korijenskom kanalu dok konični oblici ne stvaraju napetosti u apikalnom dijelu korijena. Konfekcijske metalne nadogradnje koje u svom dizajnu sadržavaju elemente vijaka posjeduju najbolja retencijska svojstva no jednako tako povećavaju i rizik uzrokovanja fraktura zbog dentinske napetosti koju izazivaju. Nameće se zaključak da najbolji dizajn jest cilindričan u koronarnom dijelu i

koničan u apikalnom što danas slijedi većina proizvođača.

Istraživanja koja su evaluirala utjecaj količine cementa [8] odnosno adhezivne snage cementa kada su konfekcijski kolčići bili tijesno uglavljeni u korijenskim kanalima i kada je postojao veliki razmak utvrdila su da postoji značajna razlika u retenciji takvih nadogradnji. Retencija je naravno bolja u slučajevima kada je i količina cementa manja. Do frakture najčešće dolazi između kolčića i cementa u slučajevima kada su preparacije predimenzionirane te do kohezivne frakture u slučajevima kada one tijesno priliježu uz preparaciju. Svojstvo većine individualnih nadogradnji jest upravo tijesno prilijeganje uz preparaciju.

Pokazalo se da vrsta cementa (adhezivni ili klasični) ima manji utjecaj od vrste nadogradnje. Također je dokazano da zlatne individualne nadogradnje mogu retinirati jezgru jednako dobro kao i konfekcijske nadogradnje od kompozita ojačanih staklenim vlaknima [9].

Konfekcijske kompozitne nadogradnje ojačane vlaknima pokazale su se izuzetno popularnima među stomatolozima ponajprije zbog jednostavnosti izrade i dobrih estetskih svojstava.

Znanstvena istraživanja [10] pokazuju da ipak postoje problemi s njihovom uporabom: u usporedbi s metalnim kolčićima kompozitni kolčići ojačani staklenim vlaknima in vitro lakše frakturiraju, postoje problemi u vezivanju između kolčića i kompozitnog cementa koje se mogu reducirati različitim tehnikama i predtretmanom kolčića. Adhezija između dentina i kompozitnog cementa upitna je naročito što se dublje ulazi u korijenski kanal. Većina studija pokazala je da je njihovo preživljavanje u ustima adekvatno te najčešće postoji mogućnost reparacije u slučajevima oštećenja, no istraživanja koja procjenjuju stabilnost i dugotrajnost te faktore rizika još je uvijek premalo.

Jedna od najčešćih negativnih posljedica restauracije zuba nadogradnjom jest fraktura bilo korijena bilo same nadogradnje. Frakture korijena zuba opskrbljenog nadogradnjom dijele se u znanstvenoj literaturi na kose, horizontalne i vertikalne, zatim na reparabilne i katastrofalne. U principu većina fraktura završava „katastrofalno“ - vađenjem zuba i protetskom terapijom. Mnoga istraživanja pokušala su dokazati otpornost različitih vrsta nadogradnji na frakturu. Iako se nastojalo pokazati da adhezivno pričvršćeni kompozitni ojačani kolčići smanjuju mogućnost frakture, istraživanja pokazuju da sama incidencija fraktura nije manja, ali njihov tip povoljniji (kosi) i u većem broju slučajeva reparabilan [11]. Kako u velikoj većini istraživanja nisu izolirani svi parametri koji mogu utjecati na preživljavanje zuba opskrbljenog nadogradnjom kao što su: tip i vrsta zuba, duljina korijenskog dijela, duljina krunskog dijela, vrste i količine sila, količina preostalog zubnog tkiva, vrsta materijala, oblik nadogradnje, tip i način svezivanja, priprema korijenskog kanala i dr. teško je dati točan odgovor na pitanje koja vrsta nadogradnji najviše smanjuje mogućnost frakture, no postojeći rezultati sugeriraju da je incidencija najmanja kod kompozitom cementiranih i nadograđenih metalnih kolčića, zlatnih individualnih nadogradnji i kompozitom cementiranih kompozitnih ojačanih kolčića [1,2,10,12].

Zaključak

Odabir vrste i materijala nadogradnje složen je i ovisi o mnogo parametara: estetici, traženim fizikalnim svojstvima, zuba koji se restaurira, vrsti i obliku planiranog protetskog rada i mnogim drugima. Pogrešno je smatrati jednu vrstu nadogradnji idealnom za svaki slučaj te je s oprezom potrebno evaluirati teorijske, ali i praktične prednosti i nedostatke novih materijala i postupaka. Za svaku nadogradnju bitno je da se poštuju osnovna pravila njenog oblikovanja i postavljanja kako bi ona svoju funkciju uspješno obavljala u što dužem vremenskom periodu. Smatram da individualne nadogradnje predstavljaju klasičan izbor za restauraciju na zubima na kojima su indicirane. Odabir materijala trebao bi biti vođen prvenstveno njegovom biokompatibilnošću, svojstvima i vrsti zuba koji se restaurira te silama koje se očekuju. Ojačani kompozitni kolčići predstavljaju izvrsnu estetsku alternativu posebice u anteriornom području, ali su još uvijek upitne sve njihove često spominjane prednosti u kompromitiranim situacijama – naročito u slučajevima gdje su cervikalne stjenke oslabljene. Kombinaciju konfekcijske nadogradnje od biokompatibilnog metala – npr. titana i kompozitnih samojetkajućih cementa smatram solidnom i ekonomičnom alternativom kod zubi kod kojih nisu ili ne mogu biti zadovoljeni svi preduvjeti za izradu klasične nadogradnje. ☺

LITERATURA

1. **Dietschi D, Duc O, Krejci I, Sadan A.** Biomechanical considerations for the restoration of endodontically treated teeth: a systematic review of the literature, Part II (Evaluation of fatigue behavior, interfaces, and in vivo studies). *Quintessence Int* 2008;39:117-129
2. **Dietschi D, Duc O, Krejci I, Sadan A.** Biomechanical considerations for the restoration of endodontically treated teeth: a systematic review of the literature—Part 1. Composition and micro- and macro-structure alterations. *Quintessence Int* 2007;38:733-743
3. **Larson TD, Douglas WH, Geistfeld RE.** Effect of prepared cavities on the strength of teeth. *Oper Dent* 1981;6:2-5
4. **Reeh ES, Messer HH, Douglas WH.** Reduction in tooth stiffness as a result of endodontic and restorative procedures. *J Endod* 1989;15:512-516
5. **Heydecke G, Butz F, Strub JR.** Fracture strength and survival rate of endodontically treated maxillary incisors with approximal cavities after restoration with different post and core systems: an in-vitro study. *J Dent* 2001;29:427-433
6. **Assif D, Gorfil C.** Biomechanical considerations in restoring endodontically treated teeth. *J Prosthet Dent* 1994;71:565-567
7. **Maceri F, Martignoni M, Vairo G.** Optimal mechanical design of anatomical post-systems for endodontic restoration. *Comput Methods Biomech Biomed Engin* 2009;12:59-71
8. **Schmage P, Pfeiffer P, Pinto E, Platzer U, Nergiz I.** Influence of oversized dowel space preparation on the bond strengths of FRC posts. *Oper Dent* 2009;34:93-101
9. **Kremeier K, Fasen L, Klaiber B, Hofmann N.** Influence of endodontic post type (glass fiber, quartz fiber or gold) and luting material on push-out bond strength to dentin in vitro. *Dent Mater* 2008;24:660-666
10. **Bitter K, Kielbassa AM.** Post-endodontic restorations with adhesively luted fiber-reinforced composite post systems: a review. *Am J Dent* 2007;20:353-360
11. **Fokkinga WA, Kreulen CM, Vallittu PK, Creugers NH.** A structured analysis of in vitro failure loads and failure modes of fiber, metal, and ceramic post-and-core systems. *Int J Prosthodont* 2004;17:476-482
12. **Akkayan B, Gulmez T.** Resistance to fracture of endodontically treated teeth restored with different post systems. *J Prosthet Dent* 2002;87:431-437