

rekonstrukciju bataljka. Također trebaju biti jednostavni za ugradnju i dolaziti u raznim dimenzijama (dužina i debljina). Važno je da su radiokontrastni i da ih se, ako zatreba, može lako ukloniti iz korijenskog kanala.

ZAKLJUČAK

Razvojem rekonstruktivne stomatologije potreba za postizanjem izvanredne estetike nadomjestka postaje sve izraženija, s toga uporaba estetskih kolčića u zbrinjavanju endodontski liječenih zuba je sve veća. Pri tomu potrebno je zadovoljiti uvjet prisutnosti zubnog tkiva cirkularno (obruč) kako bi se smanjilo naprezanje i postigla potrebna funkcijska trajnost.

Kompozitni komercijalni kolčići ispunjavaju većinu odlika kvalitetnih kolčića pa se njihova ugradnja može preporučiti kao kvalitetno kliničko rješenje u restauraciji destruiranih kruna endodontski liječenih zuba. ☺

Zahvala

Ovaj rad je pripremljen u sklopu znanstvenog projekta br. 065-0650446-0435, a proveden je uz potporu Ministarstva znanosti, obrazovanja i športa Republike Hrvatske.

LITERATURA

1. **Kogan E, Kuttler S.** Integrating fundamental restorative and endodontic concepts: a new post system. *Dent Today*. 2006;66-7.
2. **Shillingburg HT, Jr, Hobo S, Whitsett LD, Jacobi R, Brackett SE.** Fundamentals of fixed prosthodontics. 3rd ed. Chicago: Quintessence Publishing Co, Inc., 1997. p.194-209.
3. **Barjau-Escribano A, Sancho-Bru JL, Forner-Navarro L, Rodríguez-Cervantes PJ, Pérez-González A, Sánchez-Marín FT.** Influence of prefabricated post material on restored teeth: fracture strength and stress distribution. *Oper Dent*. 2006;31(1): 47-54.
4. **Lanza A, Aversa R, Rengo S, Apicella D, Apicella A.** 3D FEA of cemented steel, glass and carbon posts in a maxillary incisor. *Dent Mater*. 2005;21(8): 709-15.
5. **Li LL, Wang ZY, Bai ZC, Mao Y, Gao B, Xin HT, Zhou B, Zhang Y, Liu B.** Three-dimensional finite element analysis of weakened roots restored with different cements in combination with titanium alloy posts. *Chin Med J (Engl)*. 2006;20;119(4): 305-11.
6. **Menani LR, Ribeiro RF, Antunes RP.** Tensile bond strength of cast commercially pure titanium and cast gold-alloy posts and cores cemented with two luting agents. *J Prosthet Dent*. 2008; 99(2):141-7.
7. **Fredriksson M, Astback J, Pamenius M, Arvidson K.** A retrospective study of 236 patients with teeth restored by carbon fiber-reinforced epoxy resin posts. *J Prosth Dent*. 1998; 80:151-7.
8. **Kogan E, Rubinstein S, Zyman G, Nidetz AJ.** Evolution and integration of current restorative endodontic concepts. *Alpha Omegan*. 2008; 100:120-6.

Klasifikacije karijesne lezije

Prof.dr.sc. Ivana Miletić¹, Prof.dr.sc Ivica Anić¹

[1] Zavod za endodonciju i restaurativnu stomatologiju, Stomatološki fakultet Sveučilište u Zagrebu

Zubni karijes je patološki proces koji uzrokuje destrukciju tvrdog zubnog tkiva, a posljedica je djelovanja brojnih mikroorganizama. Bakterije plaka, u nazočnosti ugljikohidrata, na površini zuba stvaraju organske kiseline. Kiseline nastale u plaku uzrokuju smanjenje lokalnog pH što uzrokuje gubitak iona iz cakline i dentina. Demineralizacija cakline i dentina nije konačan proces jer se izmjenjuje se s fazama remineralizacije. Remineralizacija nastaje pri lokalnom povišenju pH vrijednosti. Upravo zbog

toga je moguće karijesnu leziju zaustaviti u najranijoj fazi nastanka karijesa, prije nego dođe do kavitacije na površini zuba.

Dijagnosticiranje karijesne lezije je postupak koji se može podijeliti u tri stupnja: utvrđivanje lezije, procjena proširenosti lezije i procjena aktivnosti lezije (1). Za dijagnosticiranje karijesa dugo se primjenjivao taktilno-vizualni postupak uz uporabu oštre sonde. Tim postupkom se dijagnosticira samo kavitacija zuba, ali se ne može mjeriti napredovanje bolesti.

Bolje razumijevanje nastanka karijesa kao bolesti i uloga primarne i sekundarne prevencije u zaustavljanju karijesa, uvođenje novih dijagnostičkih postupaka, omogućavaju kliničaru utvrđivanje rane demineralizacije prije nastanka kavitacije. GV Black je prvi klasificirao karijesne lezije prema mjestu nastanka i najčešće zahvaćenoj plohi. Tako npr. razred I (engl: Class I) označava karijes na okluzijskoj plohi lateralnih zuba koja je, ujedno, najčešće mjesto pojavnosti karijesa, a najrjeđe je

karijesom zahvaćeno cerviksno područje zuba (razred V),(2). Iako se još uvijek u praksi rabi Blackova klasifikacija, predložene su i nove klasifikacije koje uzimaju u obzir dubinu prodora karijesa i aktivnost lezije. ICDAS klasifikacija (engl: International Caries Detection & Assessment System) je novi sistem za označavanje karijesa. ICDAS klasifikacija se upotrebljava za koronarnu i korijensku površinu zuba kao i za klasifikaciju sekundarnog karijesa. Klasifikacija označava aktivnost karijesa u caklini, dentinu i cementu. Originalno opisane ICDAS klasifikacije I i II su se pokazale složene za svakodnevnu uporabu pa je razvijena modificirana ICDAS klasifikacija prikazana u tablici 1. Prema

toj klasifikaciji stupanj 0 predstavlja zub bez karijesne lezije. Stupanj 1 i 2 predstavljaju zub s karijesnom lezijom bez kavitacije i u tim slučajevima su indicirani preventivni postupci kojima se nastoji iskoristiti sposobnost tvrdih zubnih tkiva da se remineraliziraju. Stupanj 3 i 4 označavaju zub kod kojeg je došlo do kavitacije cakline ili se lezija proširila u dentin. U tom slučaju potrebno je provesti restaurativni tretman s maksimalnom poštedom tvrdog zubnog tkiva. Nedostatak ICDAS klasifikacije je da ne označava koja ploha zuba je zahvaćena karijesom.

Klasifikacija po G. Mount-u (3) označava plohu zuba na kojoj se razvio karijes i dubinu demineralizacije, ali ne označava patohistološke promjene



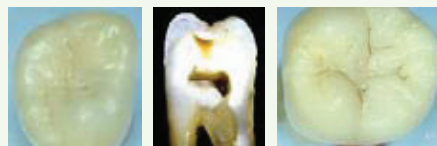

na površini zuba. Prema Mountovoj klasifikaciji razlikuju se klasa (engl: site) 1 koja obuhvaća karijesne lezije lokalizirane na okluzijskim područjima; klasa 2 označava aproksimalno područje, a klasa 3 cervikalno područje. Dubina demineralizacije ili prodora karijesa mjeri se stupnjevima. Mountova klasifikacija prikazana je u tablici 2.

Stupanj 0: najranija karijesna lezija koja označava početnu demineralizaciju cakline kao „bijela mrlja“ ili ranu eroziju.

Stupanj 1: minimalna površinska kavitacija koja zahvaća dentin.

Stupanj 2: umjeren gubitak zubnog tkiva. Kavitacija je progredirala više od minimalne, preostala struktura zuba je zdrava, dobro poduprta dentinom i vjerojatno se struktura zuba neće

Tablica 1. Modificirana ICDAS klasifikacija zubnog karijesa (dobiveno zahvalnošću dr. Banerjee, Avijit (King's College London, UK); <http://www.icdas.org/overview.htm>)

Modificirana ICDAS, vizualna & histološka klasifikacija zubnog karijesa		
Stupanj 0		Bez ili s laganom promjenom u translucenciji cakline nakon produženog sušenja zuba zrakom (>5 s). Bez demineralizacije cakline ili uska zona površinskog opaciteta (fenomen ruba).
Stupanj 1		Opacitet ili diskoloracija teško vidljivi na vlažnoj površini, ali jasno vidljivi nakon sušenja zrakom. Demineralizacija cakline ograničena na vanjskih 50% sloja cakline.
Stupanj 2		Opacitet ili diskoloracija jasno vidljivi i bez sušenja zrakom. Nema klinički vidljive kavitacije. Demineralizacija obuhvaća dio od polovice cakline do vanjske trećine dentina.
Stupanj 3		Lokalizirana kavitacija opakne ili diskolorirane cakline +/- sivkasta diskoloracija dentina u podlozi. Demineralizacija zahvaća srednju trećinu dentina.
Stupanj 4		Kavitacija opakne ili diskolorirane cakline s ekspanzivnim dentinom. Demineralizacija zahvaća unutarnju trećinu dentina.

Tablica 2. Klasifikacija po Mount-u

	Stupanj 0	Stupanj 1	Stupanj 2	Stupanj 3	Stupanj 4
Klasa 1	1.0	1.1	1.2	1.3	1.4
Klasa 2	2.0	2.1	2.2	2.3	2.4
Klasa 3	3.0	3.1	3.2	3.3	3.4

Tablica 3. Dijagnosticiranje karijesne lezije na temelju radiološke snimke

Lezije u caklini	ICDAS
Vanjska polovica cakline (C1)	0,1
Unutrašnja caklina (C2)	1
Karijes u dentinu	ICDAS
Vanjska trećina dentina (D1)	2
Srednja trećina dentina (D2)	3
Unutrašnja trećina dentina (D3)	4

urušiti pod normalnim okluzijskim opterećenjem.

Stupanj 3: radi se o jače uznapredovaloj karijesnoj leziji. Kvržice ili incizalni brid su oslabljeni karijesnom lezijom.

Stupanj 4: označava jako prošireni karijes, eroziju ili traumatu. Došlo je već do gubitka kvržice ili incizalnog brida, zahvaćen je korijen, dvije ili više dodatnih ploha.

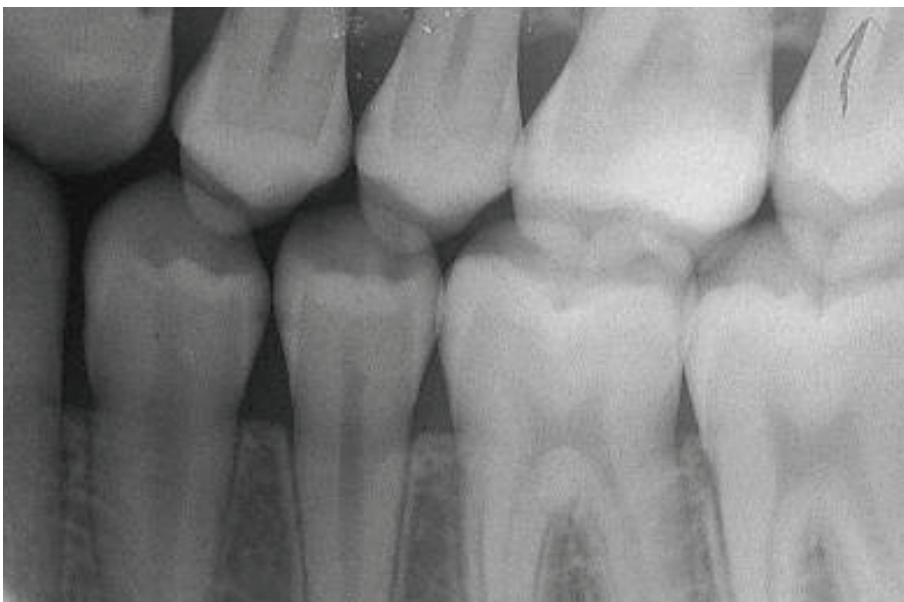
Kod ove klasifikacije kod stupnja 0 i 1 provode se remineralizacijski postupci, a kod stupnja 2, 3 i 4 terapijski postupci.

Treba biti oprezan kod odabira postupka terapije. Ukoliko nije moguće promijeniti navike pacijenta glede načina prehrane i održavanja oralne higijene te primjenom remineralizirajućih pasta kontrolirati leziju onda je indicirana mikroreparacija i punjenje čak i u ranijem stupnju nastanka lezije.

Pri dijagnostici karijesa treba biti oprezan, jer je zbog masovne fluoridacije unekoliko promijenjen izgled novonastale karijesne lezije. Zbog povećane tvrdoće cakline, karijes se nakon relativno

male kavitacije cakline, širi u slojevima dentina. Zbog otežane dijagnostike, kroz naizgled zdravu caklinu, takav karijes se naziva skriveni karijes (engl: hidden caries). Iako nije uvijek vidljiv klinički, demineralizacija je uznapredovala i može se utvrditi radiološkom tehnikom. Pri sumnji na skriveni karijes ili kod sumnje na aproksimalni karijes potrebno je napraviti rtg snimku zagriža u traku (engl: bite-wing) (slika 1). Kriteriji za dijagnostiku aproksimalnog karijesa na temelju radiološke snimke prikazani su u tablici 3. ☺

Slika 1. Tehnika snimanja zagriža u traku



LITERATURA

1. **Ekstrand KR, Ricketts DN, Kidd EA.** Occlusal caries: pathology, diagnosis and logical management. Dent Update. 2001;28:380-7.
2. **Mount GJ.** A new paradigm for operative dentistry. Australian Dental Journal 2007; 52:264-70.
3. **Mount GJ, Tyas MJ, Duke ES, Lasfargues JJ, Kaleka R, Hume WR.** A proposal for a new classification of lesions of exposed tooth surfaces. Int Dent J. 2006; 56:82-91.