

# Hemostatici u stomatologiji

Ivan Katalinić<sup>1</sup>, Rošna Duski<sup>1</sup>

Doc.dr.sc. Paris Simeon<sup>2</sup>

[1] studenti 5. godine

[2] Zavod za endodonciju i restaurativnu stomatologiju, Stomatološki fakultet Sveučilišta u Zagrebu

Hemostatici zauzimaju bitno mjesto u modernoj stomatologiji. Kontrola krvarenja neophodna je pri brojnim zahvatima kao što su vitalna ekstirpacija pulpe, brušenje zuba za krunicu te potom uzimanje otiska, uklanjanje dubokih karijesa II, III ili V razreda s ozljedama gingive, direktno prekrivanje pulpe, zahvati u kirurgiji, itd. Čisto radno polje nužnost je pri operativnim zahvatima jer nam krv zaklanja vidno polje i kompromitira klinički postupak. Također, ako je krvarenje opsežnije, može neposredno ugroziti pacijentov život. Utoliko je poznavanje kemijskih sredstava kojima možemo kontrolirati krvarenje iznimno važno. Svrha je ovog članka pregled hemostatika i njihove uporabe u kliničkoj stomatologiji.

## PROTETIKA

Brušenje zuba zahvat je u kojem lako možemo povrijediti gingivu i izazvati krvarenje. Krv i gingivni eksudat pri radu nisu poželjni jer zaklanjaju vidno polje i kompromitiraju uzimanje otiska. Važno je da područje koje okružuje zub bude čisto i suho (eng. tissue management). Kako bi se osigurali navedeni uvjeti, razvijeni su brojni preparati koji imaju hemostatičko i adstringentno djelovanje (1). Oni se na ciljno mjesto nanose neposrednom primjenom u obliku gela ili tekućine te pre-

ko nosača, u obliku končića za gingivnu retrakciju (tzv. impregniranih končića). Uporaba neimpregniranih končića u istu svrhu u usporedbi s ostalim tehnikama ne daje zadovoljavajuće rezultate. Štoviše, istraživanja pokazuju da je moguć i kontraefekt (2), tj. povećana eksudacija cervikalne tekućine.

## Impregnacija

Impregnacija retrakcijskih končića izvodi se različitim solima metala. To su uglavnom željezov sulfat, subsulfat (tzv. Monselova suspenzija) i klorid, aluminijev klorid, cinkov klorid i aluminijev sulfat. Mehanizam djelovanja im je precipitacija serumskih i tkivnih proteina te vazokonstrikcija (3). Končići mogu doći već natopljeni određenim sredstvima (npr. Racestypine konac), ili ih mi sami neposredno prije zahvata natapamo navedenim sredstvima (Racestypine otopina) (slika 1). Moguća je i uporaba končića impregniranih adrenalinom (epinefrinom). Za razliku od adrenalina, metali ne izazivaju sistemske efekte, a hemostaza im je podjednako dobra. Prema tome, nema ni neke veće potrebe za uporabom končića impregniranih epinefrinom (4, 5) (detalje o adrenalinu vidi pod Kirurgija).

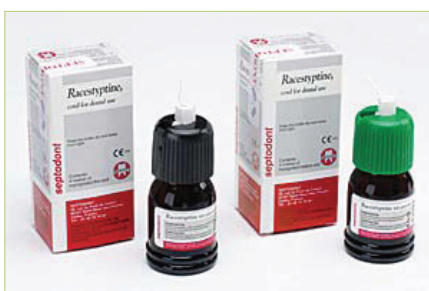Na tržištu možemo naći i impregnirane končiće koji unutar svoje strukture imaju

fino metalno vlakno (Stay-put, Roeko) (slika 2). Oni se mogu lako oblikovati prije stavljanja u sulkus što olakšava njihovu manipulaciju na mjestu primjene.

## Neposredno nanošenje

Kod neposrednog nanošenja hemostatički agensi dolaze u nekoliko formi. Najčešće korištene su gel i tekuće forme. Gel forma povoljnija je od tekuće jer se materijal preciznije aplicira i teže ispiri. Neki od preparata koje možemo susresti u praksi su: Racestypine (25% aluminijev klorid heksahidrat, Septodont), Viscostat (20% željezov sulfat, Ultradent) (slika 3) itd.

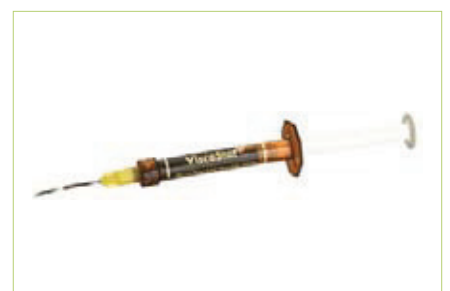U novije vrijeme pojavljuju se i tzv. ekspanzirajuće forme (vinil polisiloksan), koje ne samo da zaustavljaju tekućine, već ujedno svojim bujanjem i odmiču rub gingive od preparacije. Brzo i lako se stavljaju i uklanjaju, nema zaostatnih kemikalija koje mogu interferirati kod uzimanja otiska ili vezanja kompozitnih materijala. Bitno je da se pri njihovoj primjeni vrlo rijetko inducira tkivna trauma koja može rezultirati krvarenjem, što se često događa kod aplikacije končića nepažljivim rukovanjem i prevelikim pritiskom (6). Na ekspanzirajuće materijale potrebno je ostvariti dodatni pritisak koji se postiže zagrizom u posebno oblikovane pamučne rollice (Comprecap,



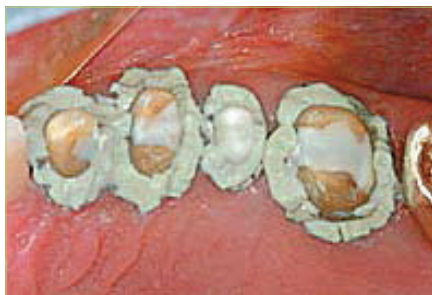Slika 1. Racestypine otopina



Slika 2. Primjer retrakcijskih končića



Slika 3. Aplikator gelatinoznog hemostatika



Slika 4. Expasyl apliciran u sulkuse

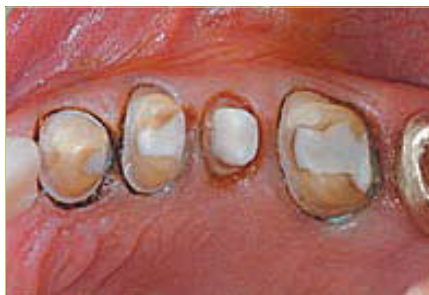Roeko). Rolice je moguće upotrijebiti i kod končića za njihovo bolje pozicioniranje i održavanje u sulkusu. Pri uzimanju otisaka izvrsni rezultati postižu se kombinacijom končića i ekspandirajućih hemostatika (7). Primjeri ekspandirajućih preparata su Expasyl (Kerr), Magic FoamCord (Coltène/Whaledent), GingiTrac(Centrix) (slika 4, 5) itd.

### Neželjeni efekti u usnoj šupljini

Soli metala ostavljaju loš okus u ustima, pogotovo aluminijev klorid (1). Iz tog razloga na tržištu možemo naći preparate s umjetnim aromama (Viscostat Wintermint). Takav preparat ima niski pH (između 1-2) što može uzrokovati otvaranje dentinskih tubulusa i preosjetljivost. Kako bi se to spriječilo, dodani su im aditivi koje minimiziraju efekte niskog pH. Željezni ioni u kombinaciji s ugruškom uzrokuju žućkasto obojenje mekih tkiva koje prolazi kada se ugrušak razgradi i resorbira. Aluminijev klorid (i općenito spojevi s klorom) nema taj efekt pa je stoga povoljniji za "estetsku hemostazu" u frontalnoj regiji (Viscostat Clear). Diskoloraciju možemo minimalizirati dobrim ispiranjem po završetku uporabe hemostata (8).

### Utjecaj na parodont

Ako se ne pridržavamo pravila rada i ostavimo hemostatik predugo u sulkusu, može doći do ireverzibilnog efekta u vidu poremećaja cirkulacije i ishemijskog oštećenja tkiva. Rezultat je gingivna recesija, koja je jače izražena ako je tkivo već prethodno upaljeno (gingivitis, parodontitis). Sve tehnike uzrokuju privremenu upalu u tkivu gingive. Najveću upalu i najspornije smirenje uzrokuje materijal Expasyl, a moguća je i pojava preosjetljivosti (8). Napomena: slabija krvarenja kod bla-



Slika 5. Izgled nakon uklanjanja Expasyla

gih oštećenja u nedostatku svih navedenih sredstava možemo pokušati zaustaviti vaticom namočenom u 3% vodikov peroksid ili u fiziološku otopinu.

## ENDODONCIJA I RESTAURATIVNA STOMATOLOGIJA

### Pulpotomija

Pulpotomija je zahvat u kojem se odstranjuje koronarni dio pulpe uz očuvanje njezina radikularnog dijela. Kada radimo vitalnu pulpotomiju, nakon što odstranimo koronarni dio pulpe prikazuju se isthmusi s radikularnom pulpom koja krvari. Krvarenje je potrebno zaustaviti, a površinski sloj tkiva fiksirati kako bi se omogućilo punjenje pulpne komore restaurativnim materijalom te spriječilo reinfekciju i iritaciju preostale vitalne pulpe (9). U prošlosti se za tu svrhu često koristio formokrezol, no zbog svoje sistemske toksičnosti danas se više gotovo ne upotrebljava. U ponudi nam ostaju glutaraldehid i željezov sulfat (najčešće korišteni) te kalcij-hidroksid i termičko fiksiranje - elektrofulguracija (rjeđe korišteni) (10). Željezov sulfat (15.5-20%) se nameće kao najbolji materijal. Relativno je biokompatibilan, izvrstan hemostatik, a ujedno i fiksator.

### Pulpektomija

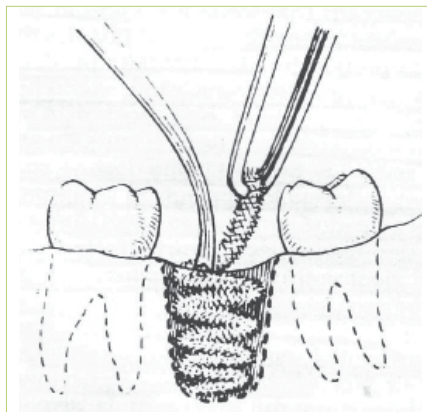
Pulpektomija je endodontski zahvat u kojem se u cijelosti uklanja pulpno tkivo iz sustava komorice i korijenskih kanala. Kada se radi vitalna pulpektomija, krvarenje je sastavni dio toga kirurškog zahvata. Za kontrolu krvarenja u vitalnoj ekstirpaciji pulpe možemo koristiti natrijev hipoklorit (0,5 – 5,25%), ali je najdjelotvorniji postupak zapravo potpuna ekstirpacija pulpe. Kada u sustavu korijenskih kanala

više nema ostataka pulpe, ukoliko smo poštovali pravilo da uklanjamo pulpu do unutarnjeg apikalnog foramena, krvarenja najčešće više nema. Ukoliko i dalje imamo krvarenje ono je najčešće moguće kontrolirati hipokloritom i papirnatim štapićima.

### Direktno prekrivanje pulpe

Pri uklanjanju dubokog karijesa postoji opasnost od otvaranja pulpe. Ako se to dogodi, vitalnost pulpe možemo pokušati održati direktnim prekrivanjem otvora kalcij-hidroksidom. Zaustavljanje krvarenja prije postavljanja kalcij-hidroksida možemo postići ispiranjem fiziološkom otopinom, natrijevim hipokloritom (koji ima proteolitičko i oksidacijsko djelovanje) te klorheksidin-diglukonatom i MTAD-om. MTAD (BioPure, Dentsply) je novi intrakanalni irigans, a kombinacija je doksiciklina, limunske kiseline i detergenta. Prednosti klorheksidina pred nabrojanim preparatima mogle bi biti sljedeće: relativno je netoksičan, veže se na kristale hidroksiapatita, dugoročno pomaže u reduciranju tzv. koronarnog curenja, ne utječe negativno na snagu samojekajućih adheziva za dentin (kao što na to utječu natrij-hipoklorit i MTAD (11, 12)). Svi navedeni preparati ne interferiraju sa stvaranjem tercijarnog dentina (13).

Imajmo na umu da krvarenje kod direktnog prekrivanja pulpe koje ne staje ni nakon nekoliko pokušaja (cca. 10 min) mijenja dijagnozu u ireverzibilni pulpitis, a ujedno i našu poštenu terapiju u agresivniju (cjelovit endodontski zahvat).



Slika 6. Tamponiranje jodoformom

### Ispuni

Potrebno je znati da željezov sulfat interferira sa snagom svezivanja kod adheziivnih ispuna. Iz tog razloga prije opskrbe zuba navedenim ispunima potrebno je temeljito očistiti kavitet od rezidualnog hemostatika ili upotrijebiti drukčiju tehniku hemostaze/fiksacije. Ako će se raditi tehnikom potpunog jetkanja, dovoljno je ispiranje vodom i sušenje zrakom. Tehnika rada samojtkajućim adhezijskim sustavom zahtijeva čišćenje posebnim preparatima, npr. klorheksidin glukonatom (Consepsis Scrub, Ultradent).

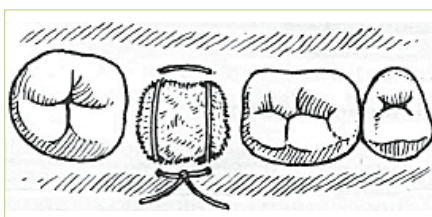### KIRURGIJA

Postizanje dobre hemostaze iznimno je važno za uspjeh svih zahvata u oralnoj kirurgiji. Ekstrakcije zuba, alveotomije, cistektomije samo su neki od zahvata koji zahtijevaju čisto operacijsko radno polje. Kako je operacijsko polje u usnoj šupljini relativno malo s otežanom vidljivošću, hemostatici zauzimaju važno mjesto u ovoj grani stomatologije.

### Adrenalin

Svaki zahvat započinje analgezijom određenog područja lokalnim anestetikom. Njima se dodaju vazokonstriktori iz nekoliko razloga: da se smanji apsorpcija anestetika u krv i time smanji toksičnost, da se produlji njegovo djelovanje jer anestetik dulje ostaje na mjestu primjene te da se smanji krvarenje. Najčešće upotrebljavani vazokonstriktor je adrenalin (epinefrin). To je endogeni kateholamin čija primjena uzrokuje vazokonstrikciju u krvnim žilama kože i sluznice (alfa receptori), a vazodilataciju u krvnim žilama skeletne muskulature i srca (beta receptori) (14).

Neki pacijenti na injekciju lokalnog anestetika reaguju bljedilom, znojenjem, tahikardijom, mučninom i gubitkom svijesti.



Slika 7. Fiksiranje "madrac" šavom




Slika 8. Gelatamp spužvice

Teško je procijeniti jesu li te reakcije posljedica straha ili primijenjenog vazokonstriktora uz lokalni anestetik. Reakcije su blage i prolaze bez terapije. Upotreba lokalnog anestetika s adrenalinom kontraindicirana je u pacijenata s feokromocitomom, nekontroliranim hipertireoidizmom, nekontroliranim dijabetesom, nekontroliranom kardiovaskularnom bolesti, zatim pri osjetljivosti na sulfite te u pacijenata s astmom pod kortikosteroidnom terapijom. Simptomi predoziranja vazokonstriktorom su palpitacije, aritmija, ubrzan puls, porast krvnog tlaka, glavobolja, vrtoglavica, nemir. U takvim situacijama potrebno je sniziti krvni tlak (alfa blokator Chlorpromazin 50 do 100 mg iv.) te smanjiti tahikardiju i uzbuđenje (beta blokator Propranolol 0,5 do 1,0 mg iv.) (15).

Rezultati mnogih studija pokazali su da, iako se razina katecholamina u plazmi povisi nakon injekcije lokalnog anestetika s adrenalinom, to povećanje nije generalno povezano s nikakvim značajnijim kardiovaskularnim učincima u zdravih pacijenata, ili u onih s blagim i umjerenim srčanim bolestima. Hemodinamičke promjene nisu duljeg trajanja zbog kratkog poluzivota adrenalina u plazmi koje iznosi manje od minute (13).

Hemostaza na mjestu operacijskog područja, za razliku od anestezije, ne može biti postignuta provodnom anestezijom. Zbog toga je potrebna dodatna infiltracijska anestezija u neposrednu blizinu operativnog polja. Brzina injiciranja anestetika direktno utječe na stupanj hemostaze. Preporučena brzina injiciranja je 1 mL/min do maksimalno 2 mL/min. Brza injekcija rezultira zakašnjelom i ograniče-



Slika 9. Surgicel mrežica

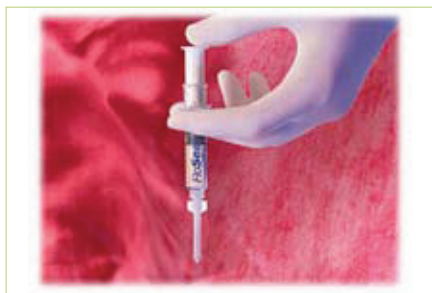nom difuzijom u okolna tkiva što dovodi do slabije hemostaze (13).

Nakon injekcije vazokonstriktora, njegova početna koncentracija u tkivima polako opada do razine kada više nema učinak na alfa-adrenergične receptore (vazokonstrikcija). Ograničeni protok krvi s vremenom se polako vraća na normalu, međutim zanimljivo je da tada dolazi do značajne vazodilatacije i povećanog krvnog protoka. Ovaj "rebound fenomen", nazvan još i reaktivna hiperemija, nije rezultat učinka na same beta-adrenergične receptore, već nastaje uslijed lokalizirane tkivne hipoksije i acidoze uslijed prolongirane vazokonstrikcije. U trenutku kada se reaktivna hiperemija uspostavi, nemoguće je ponovno postići hemostazu dodatnim injekcijama vazokonstriktora. Stoga, ako se planira složeniji zahvat, preporuča se postupke kompliciranije i ovisnije o hemostazi obaviti prije onih manje zahtjevnih (13).

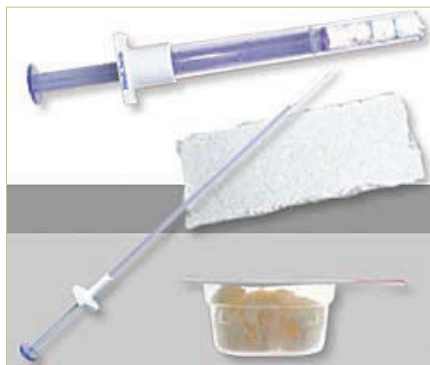### Krvarenje nakon ekstrakcije zuba

Nakon ekstrakcije zuba nastaje krvarenje iz alveole i eventualno iz rubova rastrgane gingive. Dolazi do fiziološke hemostaze uslijed lokalnog spazma ozljeđene krvne žile što pomaže zaustavljanju krvarenja. Krvarenje se potpuno zaustavlja tek kada se na mjestu ozljede krv zgruša, što se obično događa nakon 5-6 minuta. Već 15-20 minuta nakon ekstrakcije zuba pacijent ne bi smio krvariti.

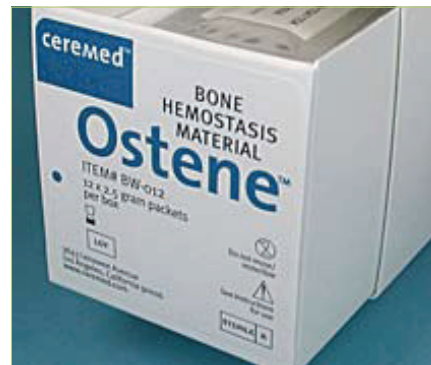Ponekad uslijed nekih lokalnih i općih faktora (ozbiljnije oštećenje tkiva i žila, hemofilija, trombocitopatije, hipovitaminoza C, dijabetes) krvarenje ne prestaje. Razlikujemo produljeno krvarenje (primarno krvarenje) koje nastaje odmah



Slika 10. FloSeal aplikator



Slika 11. Avitene aplikator



Slika 12. Ostene

nakon ekstrakcije, i naknadno krvarenje (sekundarno), uslijed infekcije u alveoli odnosno gingivi. U takvim slučajevima indicirano je uspostaviti hemostazu umjetnim putem.

### Tamponada jodoform-gazom (75%)

Jodoform-gaza sastoji se od sterilne vrpce, jodoform-praška, čistog glicerina, 96%-tnog alkohola i etera. Gaza se slaže u obliku serpentina u alveolu, a potom se alveola prekrije sterilnom gazom na koju pacijent zagriže (slika 6). Nakon 48 sati tampon se skida, ali oprezno jer je dio krvnog ugruška isprepleten s nitima gaze. Iz tog se razloga tamponiranje alveole jodoform-gazom ne primjenjuje u terapiji oroantralne komunikacije jer pripomaže održavanju komunikacije i formiranju fistule. U uporabi je i tzv. B.I.P.P. gaza (bizmut jodoform parafin pasta). Istraživanja su pokazala da je sigurna samo za manje operativne rane. Ako se primjeni na veće površine, kakva je primjerice ona nakon totalne maksilektomije, može doći do toksične reakcije (16).

### Apsorbirajuće gelatinske spužvice

Spužvaste tvari imaju veliku moć apsorpcije tekućine. Nije ih potrebno vaditi iz rane jer se dijelom resorbiraju, a dijelom vezivno organiziraju istodobno kad i krvni ugrušak; zapravo možemo reći da djeluju poput fibrinske mrežice - potiču agregaciju trombocita. Imaju oblik kockica i slažu se u alveolu jedna po jedna počevši od dna alveole. Fiksiraju se madrac-šavom kako segmenti spužvaste tvari ne bi isпали uslijed povećanja njihovog volumena - natapanje tjelesnim fluidima uzrokuje ekspanziju spužvica (slika 7). U osnovi svih

spužvastih tvari je gelatin - derivat životinjskog kolagena široko upotrebljavan od prehrambene do medicinske industrije. Na tržištu su među ostalim proizvodima najčešće zastupljeni Gelatamp i Gelfoam. Gelatamp je pjenasti gelatin s raspršenim česticama koloidnog srebra (slika 8). Srebro je inkorporirano u spužvicu zbog svojeg antimikrobnog djelovanja, bez stvaranja rezistencije bakterija. Koloidno srebro također osigurava aktivnu površinu za kontinuirano otpuštanje iona srebra (tzv. depo učinak). U potpunosti se resorbira unutar 4 tjedna.

### Oksidirani celulozni polimeri

Oksidirana regenerirana celuloza (ORC), poznatija pod tvorničkim nazivom „Surgicel“ (slika 9) je uspješnija u poticanju koagulacije od gelatinske spužvice. Za to je zaslužno lakše kondenziranje ORC-a u alveolu natopljenu krvlju; naime, gelatinska spužva se u vlažnom okruženju lako drobi i teško ju je kondenzirati. Surgicel također ima dobar baktericidni učinak na široki spektar bakterija i potpuno se apsorbira unutar 7-14 dana. U slučaju posebne zabrinutosti oko pacijentove sposobnosti zgrušavanja krvi, na gelatinsku spužvu može se dodati tekući pripravak trombina. Trombin zaobilazi sve stupnjeve u koagulacijskoj kaskadi i pomaže u pretvorbi fibrinogena u fibrin, što rezultira formiranjem ugruška.

### Kolagen

Kolagen promovira agregaciju trombocita i time ubrzava koagulaciju krvi. Trenutno je dostupan u dva oblika; mikrofibrilarni (Avitene), koji je ujedno i

najčešće korišten te visokokondenzirani, u obliku čepa ili vrpce (Collaplug, Collatape). Upotrebljava se pri tvrdokornijim krvarenjima. Preparat pod nazivom FloSeal kombinira prednosti trombina i kolagena. Sastoji se od govedeg kolagena i trombina dobivenog iz ljudske plazme. Iako je preparat vrlo učinkovit, uporaba govedeg trombina i preparata ljudske plazme povezana je s potencijalnim rizicima. Govedi kolagen može biti uzrok koagulopatije posredovane antitijelima (17), dok ljudski trombin može biti nositelj različitih virusa i uzročnika Creutzfeld-Jakobove bolesti (iako se provode detaljna ispitivanja plazme davatelja). Preparat se ne smije aplicirati u krvnu žilu jer uzrokuje opsežne, po život opasne tromboze. Također, ne smije biti apliciran u inficirana područja jer je izvrsno hranilište bakterijama. U zadnjih nekoliko godina rade se istraživanja s humanim rekombinantnim trombinom i trombinom dobivenim iz humane plazme. Oni bi se trebali pokazati kao sigurniji i jednako efikasni pri zaustavljanju krvarenja, no cijena njihove proizvodnje je još uvijek vrlo visoka.

### Fibrinska ljepila

Fibrinska ljepila su dvokomponentni tkivni adhezivi sastavljeni od fibrinogena i trombina. Nakon miješanja dviju komponenti, na mjestu aplikacije nastaje fibrin. Vrijednost ljepila je višestruka. U pacijenata s krvnim poremećajima (npr. hemofilija) moguć je kirurški tretman bez upotrebe zamjenskih krvnih proizvoda (npr. faktor IX). Fibrinsko ljepilo je jednako učinkovito kao i resorbirajuća oksiceluloza (Surgicel)



Slika 13. Elektrokauter

u prevenciji postekstrakcijskog krvarenja u pacijenata koji primaju varfarin a čiji je INR (international normalised ratio) u terapijskim granicama (2-3.5) (18).

### Traneksamična kiselina u vodicama za ispiranje usta

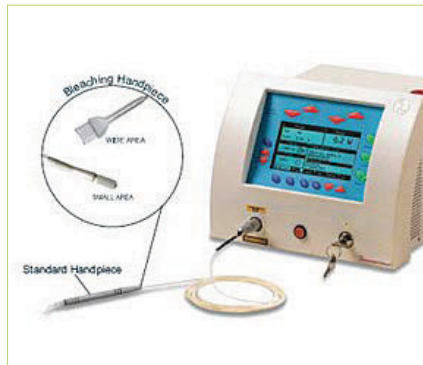Traneksamična kiselina je sintetizirani oblik aminokiseline lizina. To je kompetitivni inhibitor aktivacije plazminogena i plazmina, molekule odgovorne za razgradnju fibrina. Kiselina u obliku vodice za ispiranje usta može se koristiti u pacijenata na antikoagulantnoj terapiji koji trebaju biti podvrgnuti ekstrakcijama zuba, u svrhu sprečavanja postoperativnog krvarenja (19). Takav tretman dopušta pacijentima da uzimaju svoju normalnu antikoagulantnu terapiju ako im je INR unutar dozvoljenih vrijednosti.

### Koštani vosak

Koštani vosak je pčelinji vosak koji sadrži sredstva za omekšavanje kao što je parafin. Upotrebljava se za mehaničku hemostazu na kosti. Iako je relativno jeftin, jednostavan za uporabu i učinkovit, često uzrokuje nuspojave: inhibira formiranje nove kosti, povećava mogućnost infekcije i ostaje u organizmu kao strano tijelo (20). Odlična alternativa koštanom vosku i njegovim nedostacima je biološki inertniji preparat poznat pod nazivom Ostene (slika 12). Sastoji se od sterilne mješavine vodotopljivih alkalnih oksida kopolimera, a hemostazu postiže također mehanički.

### Željezov sulfat

Osim u kontroli gingivnog krvarenja, željezov sulfat upotrebljava se i u kirurgi-



Slika 14. Laser

ji (posebice endodontskoj), pri koštanim krvarenjima kao alternativa koštanom vosku. Nanosi se neposredno na površinu kosti i djeluje gotovo odmah. Bitno je naglasiti da se željezov sulfat po završetku tretmana mora dobro isprati s mjesta primjene, inače dolazi do upale i otežanog cijeljenja rane (13).

### Kalcijev sulfat

Kalcijev sulfat je resorbirajući materijal koji dolazi u obliku praška i tekućine. Zamiješan se nanosi na mjesto koštanog krvarenja vlažnim smotuljkom vate. Mehanizam djelovanja sličan je onom u koštanom vosku; stvaranjem mehaničke barijere. Resorbira se u 2-4 tjedna i ne uzrokuje dugotrajnu upalnu reakciju (13).

### Elektrokauterizacija

Elektrokauter je naprava s instrumentom koji se sastoji od platinske žice na držaču (slika 13). Propuštanjem električne struje kroz tu žicu ona se dovede do usijanja i proizvedenom toplinom kauterizira određeno tkivo. U stomatologiji, elektrokauter se upotrebljava za zaustavljanje krvarenja iz gingive. Elektrokauterizirati je potrebno sve dok se ne stvori crna krusta. Razlike u obliku elektroda također utječu na koagulaciju. Šiljastom elektrodom stvara se površna koagulacijska nekroza koja lako otpadne. Iz tog razloga potrebno je koristiti široku elektrodu.

### Laseri

U modernoj stomatologiji laseri zauzimaju sve važnije mjesto (slika 14). Njihov potencijal je velik, no prepreka široj primjeni im je visoka cijena. Osim što preci-

zno režu tkivo, iza sebe ostavljaju hemostazu s minimalnim poslijeoperativnim oticanjem, boli i minimalnim stvaranjem ožiljka. Posebno su pogodni u uklanjanju hemangioma, benignih vaskularnih proliferacija (21).

### Chitosan (Celox)

Biokompatibilni polimer dobiven iz oklopa morskih rakova u novije vrijeme dokazao se na bojišnicama američke vojske kao vrhunski hemostatik koji zaustavlja krvarenja kod različitih ranjavanja. Nakon što se spoznala njegova uporabna vrijednost, priređen je u obliku pogodnom za oralnu upotrebu (HemCon Dental Dressing). Chitosan svojim pozitivnim nabojem privlači negativno nabijene krvne stanice i tako stvara ugrušak, neovisno o normalnom mehanizmu zgrušavanja. Brzu hemostazu postiže i kod pacijenata na varfarinu. Kod manjih lezija usne šupljine (uzimanje uzoraka za biopsiju) može zamijeniti konvencionalne šavove (22).

### ZAKLJUČAK

Na tržištu su prisutni brojni materijali za kontrolu krvarenja pri raznim stomatološkim zahvatima. Smatramo da bi svaki kliničar stomatolog trebao imati na umu mogućnosti koje mu navedeni materijali pružaju te ih sukladno tome, u ovisnosti o stanju pacijenta i vrsti zahvata, i koristiti. □

### LITERATURA

1. Fischer, DE. Method for preparing gingival area for dental crowns. 1985. United States Patent. Available at: <http://www.freepatentsonline.com/4551100.html>
2. Fazekas A, Csemesz F, Csabai Z, Vág J. Effects of pre-soaked retraction cords on the microcirculation of the human gingival margin. Oper Dent. 2002 Jul-Aug;27(4):343-8.
3. Gingival retraction cord. J Am Dent Assoc 2002., Vol 133, No 5, 652. Available at: <http://jada.ada.org/cgi/content/full/133/5/652>
4. Donovan TE, Gandara BK, Nemetz H. Review and survey of medicaments used with gingival retraction cords. J Prosthet Dent. 1985 Apr;53(4):525-31.

Preostale reference poznate uredništvu... \*