

Greške tijekom brušenja zuba

Dr.sc. Andreja Carek¹, Sanja Pavić², Prof.dr.sc. Jasenka Živko-Babić¹

[1] Zavod za stomatološku protetiku, Katedra za fiksnu protetiku, Stomatološki fakultet sveučilišta u Zagrebu

[2] Studentica 5. godine

Brušenje je svakodnevni postupak u provedbi fiksno protetske terapije, kojim se osigurava prostor za nadomjestak. Bez obzira o indikaciji vrste krunica, zubi se moraju više ili manje pobrusiti smanjujući time njihovu visinu i opseg. Oblik izbrušenog zuba mora zadovoljiti biološke čimbenike (koji utječu na stanje zdravlja oralnog tkiva), mehaničke (kojima se osigurava retencija, rezistencija i strukturalna trajnost rada) i estetske (o kojima ovisi izgled rada i samog pacijenta) (1). Obim brušenja temelji se na ocjeni količine tvrdog zubnog tkiva temeljem RTG snimke (slika 1).

Indikacije za brušenje su protetske, profilaktičke i estetske (2). Protetska indikacija definira obim brušenja. Potpuno metalna lijevana krunica traži najmanji obim, dok metalokeramička traži najveći opseg brušenja. Što je opseg brušenja veći to je veća opasnost određenih grešaka tijekom preparacije. Nagnutost zuba vrlo često zahtjeva opsežnije brušenje bočne plohe i time približavanje pulpi, izazivanje hiperemije pulpe koja tijekom funkcije može nekrotizirati ili mehaničko otvaranje iste. Vrlo često izbor terapijskog sredstva ne odgovara veličini kliničke krune. Preobilno brušenje zuba s ciljem osiguranja dovoljno mjesta za krunicu i okluzijske odnose smanjuje retenciju i rezistenciju sidra i dovodi do učestalog odcementiranja (slika 2). Svi prijelazi između ploha moraju biti zaobljeni. Naime,

na oštrim prijelazima dolazi do koncentracije naprezanja. Posljedično pacijent može osjećati bol pri zagrizu ili dolazi do kapilarnog pucanja cementa te odcementiranja krunice.

Kontraindikacije brušenja mogu se podijeliti na apsolutne i relativne. Apsolutne su periapikalni procesi (slika 3) i parodontopatije 3. i 4. stupnja (slika 4).

Relativne kontraindikacije su nepotpuna endodontska sanacija (slika 5) te gingivitis i parodontopatije 1. i 2. stupnja (slika 6).

Preparacija vratnog dijela zuba može biti u obliku:

- zaobljene stepenice (slika 7) ili
- pravokutne stepenice (slika 8).

I pravokutna stepenica mora imati osovinskogingivni kut zaobljen zbog optimalne prilagodbe materijala krunice (3).

Preparacija vratnog dijela može se nalaziti u razini gingive, iznad razine gingive i ispod razine gingive, ovisno o liniji smijeha i osmijeha, odnosno o izboru samostalne krunice ili sidra mosta. Ukoliko postranični zub osigurava dovoljnu retenciju krunice (slika 9), tj. ako je okluzalnocervikalna visina bataljka minimalno 4 mm, obvezatno je ubrušavanje stuba u kliničkom dijelu krune. Ako je zub parodontozan, treba nastojati da krunica završava na prijelazu anatomskog dijela krune na korijen tj. supragingivno i time omogućiti održavanje parodonta zdra-

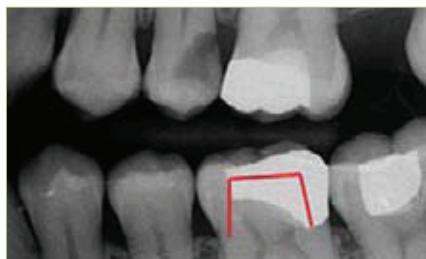vim (slika 10). Koji će oblik stepenice terapeut izabrati, ovisi o gradivnom materijalu, estetskim zahtjevima, obliku i veličini uporišnog zuba i o iskustvu terapeuta.

Ako se radi o prednjem dijelu usne šupljine, zub se iz estetskog razloga uvijek brusi subgingivno (slika 11). Vratna preparacija često ovisi da li je zub već bio brušen ili je intaktan. Ako je zub već tangencionalno brušen, nastoji se preoblikovati u stepenicu ukoliko postoji dovoljno tvrde zubne strukture ili ga treba devitalizirati i pojačati nadogradnjom.

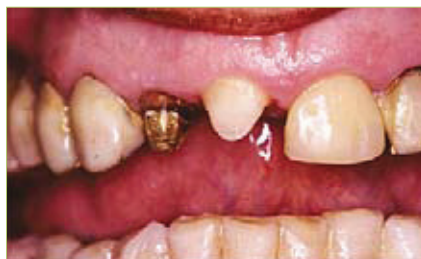Neodgovarajući oblik preparacije u vratnom dijelu uporišnog zuba uzrokuje neadekvatnu debljinu kruničnog ruba, loš rubni dosjed, nastanak rubne pukotine, širenje gingive, kumulaciju plaka i nastanak gingivitisa. Rubovi nadomjestka moraju tijesno prilijegati površini preparacije (oko 35 μ m), te biti izuzetno glatki, neporozni i potpuno pristupačni čišćenju.

Okluzalna konvergencija (TOC-total occlusal convergence) može iznositi od 5° do 25° ovisno o površini zuba. Što je površina veća (pretkutnjaci, kutnjaci) to je dopustiv veći kut konvergencije (slika 12) (4). Vrlo često nedostupnost bočnih zuba tijekom brušenja ima za posljedicu veći kut konvergencije. Iako se teži konvergenciji od optimalno 6°, literaturni podaci govore o 9° do 12° kao najčešćoj zakošenosti zuba u praksi. U slučaju nagnutosti potencijalnog zuba nosača opravdano je zakositi jednu plohu i do 25° da bi se uspostavila paralelnost s drugim zubom nosačem (5).

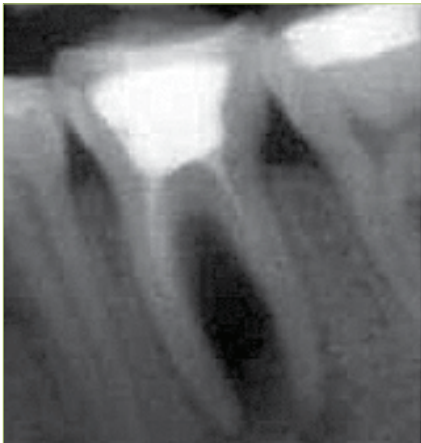
Prekomjerna brušenja i prevelika zakošenja stijenki zuba smanjuju retencijsku površinu i rezistenciju, a time se kompromitira i funkcijska trajnost nadomjeska. Vestibularna stijenka prednjih zubi i bukalna stijenka pretkutnjaka i kutnjaka bruse se u dvije ravnine (slika 13). Brušenje u jednoj ravnini dovodi do:



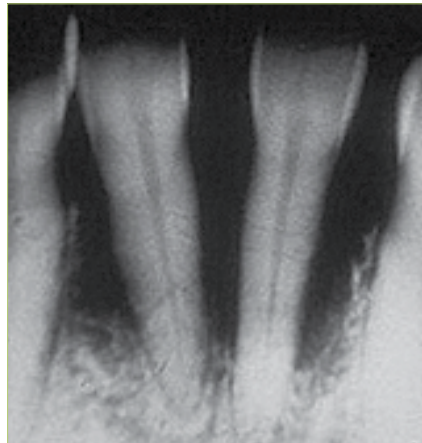
Slika 1. Označavanje brušenja na RTG snimci



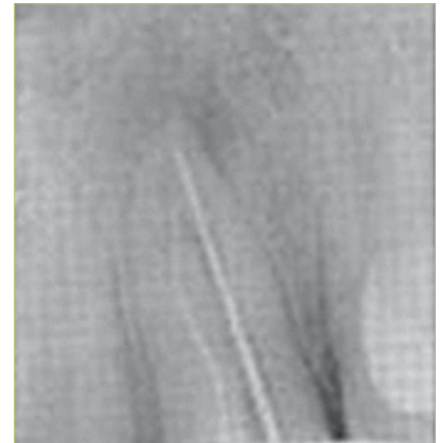Slika 2. Preobilno brušenje



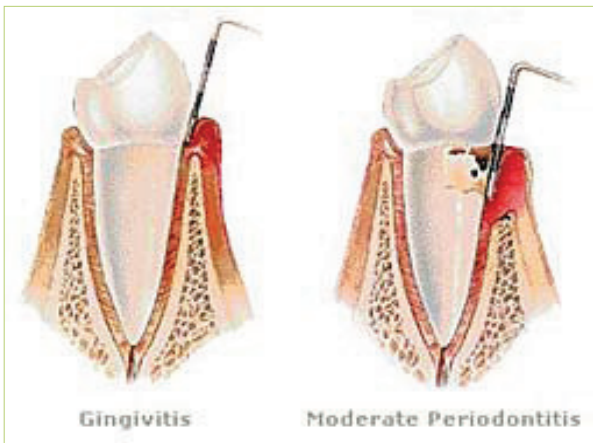
Slika 3. Periapikalni proces



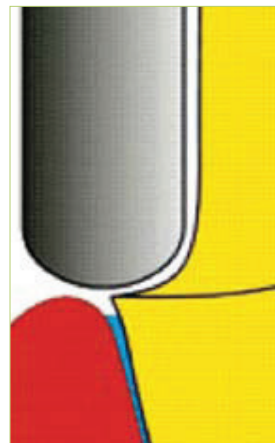
Slika 4. Parodontopatija




Slika 5. Loša endodontska sanacija



Slika 6. Gingivitis i parodontitis



Slika 7. Zaobljena preparacija



Slika 8. Pravokutna preparacija

- smanjenja retencijske površine,
- mogućeg otvaranja pulpe,
- protrudiranja incizalnog ruba, što narušava estetiku nadomjeska,
- kod potpuno keramičke krunice dolazi do koncentracije naprezanja u labio-gingivnom dijelu, što rezultira karakterističnim „polumjesečastim“ pucanjem keramike. Ako se incizalni brid ne smjesti u blagoj inklinaciji u labiogingivnom smjeru, doći će do izvrtanja nadomjeska (6).

S druge strane, nedovoljno brušenje bočnih strana zuba uvjetuje modelaciju pretankih stijenki krunice, mogućnost njenog izobličenja ili narušavanje integriteta i zdravlja marginalne gingive, čime će i estetika biti kompromitirana.

Nakon brušenja potrebno je površinu bataljka ispolirati i zagladiti arkanzas brusnim

sredstvom ili finim dijamantnim svrdlima. Takva površina je preduvjet za adhezivno cementiranje. Ako se cementira cinkoksi-fosfatnim cementom, prednost ima mikro-reljefna površina bataljaka zbog veće površine dodira.

Stoga su preduvjeti za optimalno brušenje zuba slijedeći:

1. Bataljak mora biti najširi u vratnom dijelu (slika 14), paziti na podminiranost (slika 15).
2. Nagib kliničke krune mora biti minimalan (kut konvergencije od 6°-8°) (1, 2, 3).
3. Stepnica mora biti glatka, cirkularna, jednake debljine (slika 16).
4. Na bočnim ploham brušenjem treba pratiti interdentalnu papilu (slika 17).
5. Prijelazi između ploha moraju biti zaobljeni (slika 18).
6. Okluzalna ploha mora biti izbrušena da se osigura dostatna debljina gradivnog

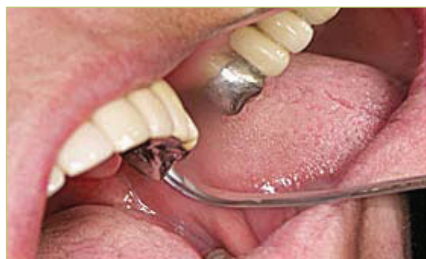materijala (slika 19). Nedostatan skraćivanje kvržica zuba narušit će okluzijski sklad i neće osigurati dovoljno prostora za njezinu pravilnu funkcijsku morfologiju. Stoga je potrebno:

- funkcijske kvržice skratiti za 1,5 - 2,0 mm,
- nefunkcijske kvržice za 1,0 - 1,5 mm.

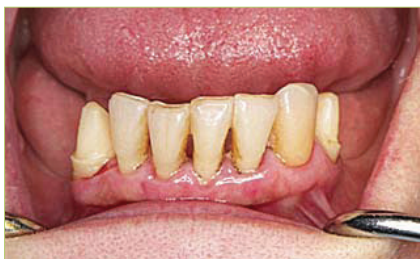Posebnu pažnju treba posvetiti nagibu funkcijskih kvržica; lingvalno zakošenje gornje palatinalne kvržice i bukalno zakošenje donje bukalne kvržice osigurat će dovoljno prostora u područjima izrazitih okluzijskih dodira (2, 7).

7. Oblik brušenja okluzijske plohe mora biti kongruentan oblicima antagonističkih zuba.

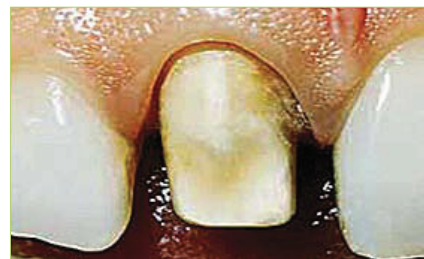Ako se radi o brušenju zuba za mosnu konstrukciju uz sve navedene čimbenike treba paziti na paralelnost zuba nosača.



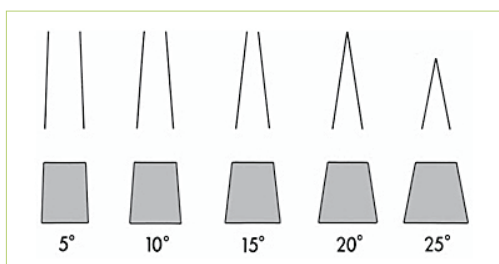
Slika 9. Supragingivna preparacija na stražnjem zubu



Slika 10. Supragingivna preparacija na prednjim zubima



Slika 11. Subgingivna preparacija



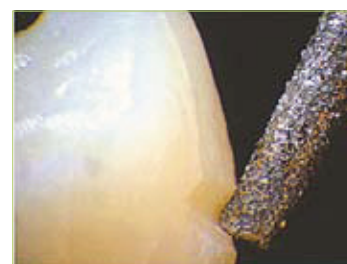Slika 12. Dijagramski prikaz okluzalne konvergencije (TOC)



Slika 13. Vestibularna stijenka brušena u dvije ravnine



Slika 14. Usporedba nebrušenog zuba i bataljka



Slika 15. Podminiranost

Metode kontrole brušenja:

- silikonski ključ
- provjera podminiranosti sondom
- studijski model za kontrolu paralelnosti i brušenja (slika 20)
- RTG snimka
- položaj terapeuta tijekom brušenja:

Terapeut može biti u tri položaja tijekom brušenja. U položaju "7, 11, 14 sati". Kad god je moguće treba raditi direktno, u položaju "7h", zbog istodobne olakšane kontrole brušenja.

Mehaničko, toplinsko i kemijsko oštećenje zuba pri brušenju

Zubi se bruse turbinskim brusilicama prevelikim brzinama ili mikromotorom

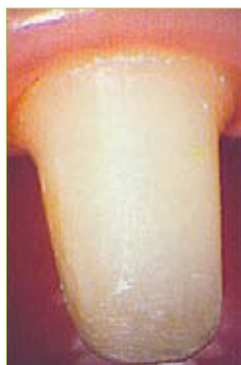koji ima optimalno određenu brzinu. Naime, da bi se uklonio jedan od izvora boli tj. vibracije, konstruirane su turbinske brusilice, ali s prevelikim brojem okretaja (300.000 ok/min). Veliki broj okretaja stvara zračni vrtlog oko brusnog sredstva što onemogućuje dostatno hlađenje istog i postoji opasnost od pregrijavanja pulpe s posljedičnom nekrozom. Mikromotori s crvenom markacijom imaju brzinu okretaja oko 100.000 ok/min što je dovoljno da se eliminiira bol uslijed vibracija (8). Istodobno, izbor svrdla tj. njegova veličina i oblik stvara veću ili manju dodirnu površinu sa zubom, time se kontrolira stvaranje pojačanog trenja, razvijanja topline i posljedično osjećaja boli. S druge strane, izborom pre-

velikog svrdla može se preobilno pobrusiti zub ili ga podminirati. Kemijsko oštećenje može nastati zbog nedovoljne zasićenosti fosfatne kiseline u cinkoksifosfatnom cementu. Tijekom adhezivnog cementiranja, ako je zub preobilno obrušen, može postati preosjetljiv (9).

Najčešće greške kod brušenja jesu:

1. Izbor krivog svrdla ili preobilno brušenje (slika 21 i 22),
2. Preveliki nagib brušenja (slika 23).
3. Podminiranost.

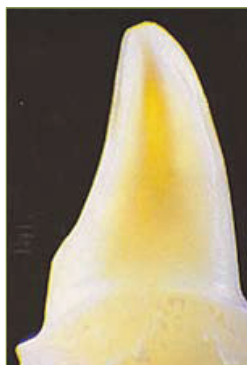Ostavljanje oštih rubova i podminiranih mjesta dovesti će do pucanja keramike usli-



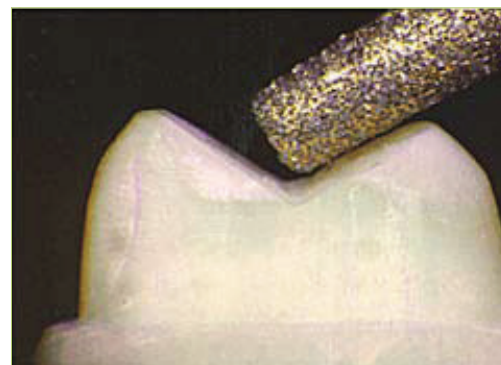Slika 16. Cirkularna stepenica



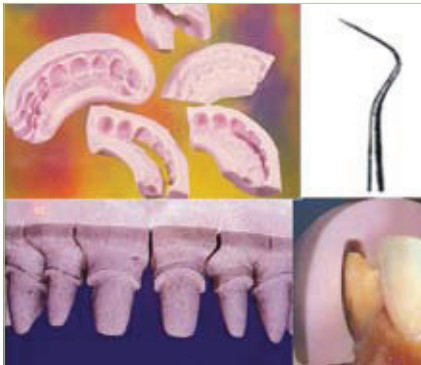
Slika 17. Brušenje aproksimalnih ploha



Slika 18. Zaobljeni prijelazi



Slika 19. Brušenje okluzalne plohe



Slika 20. Metode kontrole brušenja

jed napreznja pod žvačnim opterećenjem i do pucanja nepoduprtih caklinskih prizmi na rubu preparacije.

4. Oštri prijelazi (slika 24).
5. Oštećenje mekih tkiva.

Biološka širina parodonta obuhvaća gingivni sulkus, spojni epitel i vezivno tkivo. Iznosi do 3 mm. Brušenjem se ne smije oštetiti epitelni pričvrstak koji može biti na udaljenosti 0,3 do 0,5 mm od ruba gingive. Stoga se preporuča prije subgingivnog brušenja staviti retrakcijski končić u gingivni sulkus i rub gingive podizati adekvatnim instrumentom tijekom brušenja. Ako je tijekom brušenja došlo do oštećenja mekih tkiva i krvarenja preporuča se ne uzimati otisak prije zacjeljenja. Svako veće smanjenje biološke širine zuba može izazvati recesiju gingive.

Da bi se spomenute greške tijekom brušenja izbjegle, odnosno svele na minimum, preporuča se brusiti svaki zub pod povećanjem upotrebom povećala ili kirurške lupe (slika 25). **S**

LITERATURA

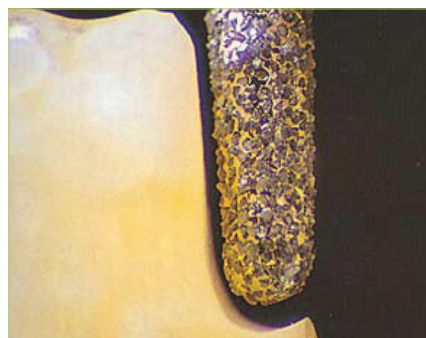1. **Čatović A. i sur.** Klinička fiksna protetika, ispitno štivo. Zagreb: Stomatološki fakultet, Sveučilište u Zagrebu; 1999.
2. **Rosenstiel SF, Land MF, Fujimoto I.** Contemporary Fixed Prosthodontics. 4.ed St.Louis: Mosby, Inc; 2006.
3. **Shiratsuchi H, Komine F, Kakehashi Y, Matsumura H.** Influence of finish line design on marginal adaptation of electroformed metal-ceramic crowns. J Prosthet Dent. 2006; 95 : 237-42.



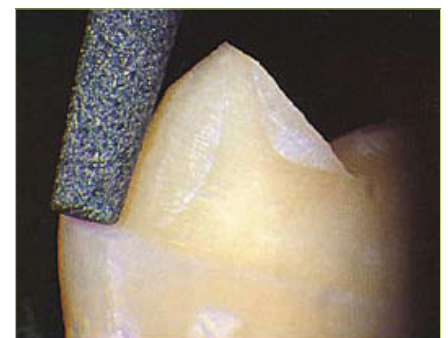Slika 21. Brusna sredstva

4. **Goodacre CJ, Campagni WV, Aquilino SA.** Tooth preparations for complete crowns: An art form based on scientific principles. J Prosthet Dent. 2001;85:363-76.
5. **Doyle R. N. Clark M, Miler J, Ordelleide C, Goodacre C, Kim J.** The ability of dental students and faculty to estimate the total occlusal convergence of prepared teeth. J Prosthet Dent. 2008;100:211-19.
6. **Mehulić K.** Kako izbjeći pogreške u izradi i terapiji keramičkim krunicama Medix. 2008; 75:228-31.

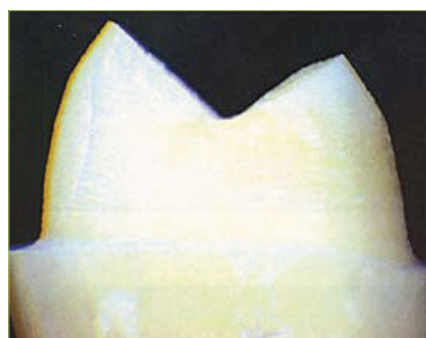7. **Ohlmann B, Gruber R, Eickemeyer G, Ramelsberg P.** Optimizing preparation design for metal-free composite resin crowns. J Prosthet Dent. 2008;100:211-19.
8. **Watson TF, Flanagan D, Stone DG.** High and low torque handpieces: cutting dynamics, enamel cracking and tooth temperature. Br Dent J. 2000; 188(12):680-6.
9. **Hsieh Y-L, Laia Y-L, Chenc H-L, Hunga C-Y, Chena X-L, Lee S-Y.** Photoconductive method for measuring light transmission to the root of metal-ceramic and all-ceramic restorations. Dent Mater 2008; 24: 1230-35.




Slika 22. Preobilno brušenje



Slika 23. Preveliki nagib brušenja



Slika 24. Oštri prijelazi



Slika 25. Naočale s lupama