

Biološka širina - kako je definirati i čemu nam služi?

Barbara Delija¹, Ivan Puhar, dr. stom.²

[1] Studentica 5. godine

[2] Zavod za parodontologiju

Ovaj rad daje prikaz kompleksnog pitanja biološke širine te odgovore na pitanja tj. probleme koji nastaju nakon uspostave nepovoljnih odnosa u parodontu prilikom nepravilnog smještaja ruba preparacije u svrhu protetske sanacije. U novije vrijeme velik je dio parodontalne terapije okrenut provjeravanju, rekonstruiranju i održavanju biološke širine. Taj pojam je prilično nepoznat u našoj stručnoj literaturi te smo ga stoga odlučili pojasniti.

Dimenzija biološke širine nije stalna, ona ovisi o položaju zuba u alveoli, razlikuje se od zuba do zuba, ali i od površine do površine na jednome zubu. Kod nje je stalno samo jedno - nalazi se u zdravoj denticiji. Prema mjerenjima Gargiuloa i suradnika, postoji određena postojanost dimenzija nekih sastavnica biološke širine:

- prosječna dubina histološkog sulkusa iznosi 0,69 mm

- prosječni spojni epitel iznosi 0,97 mm (od 0,71 do 1,35 mm)
- prosječni supraalveolarni vezivni pričvrstak iznosi 1,07 mm (u rasponu od 1,06 do 1,08 mm).

Ukupni pričvrstak stoga iznosi 2,04 milimetra (od 1,77 do 2,43 mm) i smatra se biološkom širinom, prijeko potrebnom za održavanje parodontalnog zdravlja i za uklanjanje iritacija koje bi mogle oštetiti parodont.

NAPOMENA: Pojedini autori pod pojam biološke širine ubrajaju dubinu histološkog sulkusa, dok drugi u tom slučaju govore o dentogingivalnom kompleksu (vidi Sliku 1)!

GINGIVALNI SULKUS

Sulkus je uski, oko 0,5 mm duboki žlijeb. Histološki njegova širina je 0,15 mm a dubina 0-0,5 mm, dok je klinička dubina 0,5-3 mm, ovisno o penetraciji sonde u spojni epitel. Dno sulkusa tvore

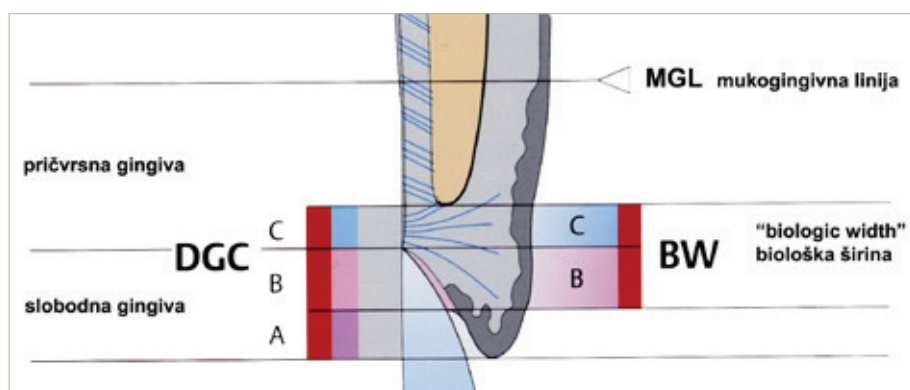
najkoralnije smještene stanice spojnog epitela, koje se brzo ljušte. Sulkus je s jedne strane ograničen zubnim tkivom, a s druge oralnim sulkularnim epitelom.

SPOJNI EPITEL

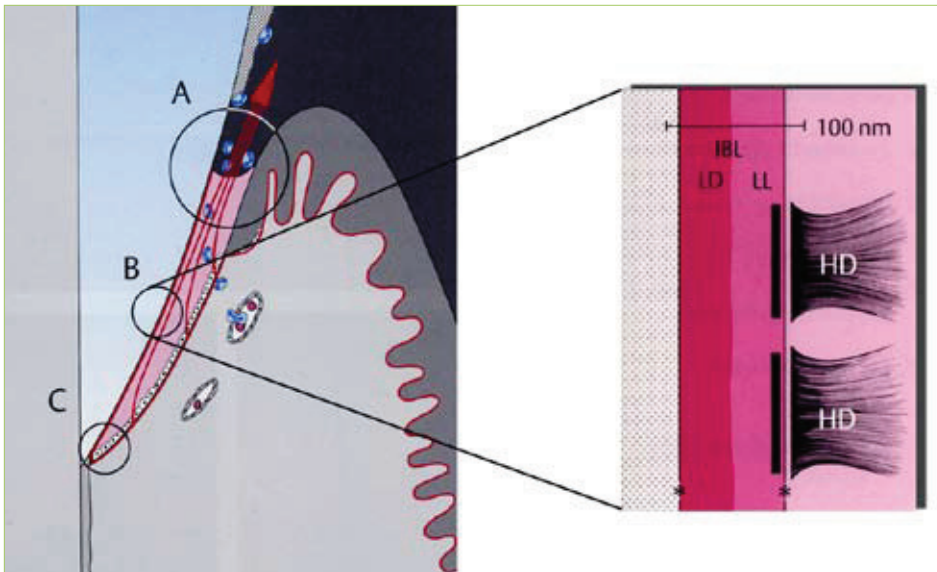
Marginalna gingiva priliježe na zubnu površinu, dok njezin spojni epitel stalno stvara i obnavlja epitelni pričvrstak. Spojni epitel seže do 2 mm korono-apikalno i okružuje zubni vrat. Apikalno se sastoji samo od malobrojnih, a koronalno, u blizini sulkusa, od 15 do 30 slojeva stanica. Pri dnu sulkusa širok je oko 0,15 mm. Spojni se epitel sastoji od dva sloja, stratuma basale, koji je mitotski aktivan, i stratuma suprabasale kojeg čine stanice kćeri i koji je nediferenciran i nekeratiniziran. Stanice u stratumu basale su pomoću hemidezmosoma i vanjske bazalne lamine spojene s vezivnim tkivom. Obnavljanje spojnog epitela, 4-6 dana, je vrlo brzo u usporedbi s oralnim epitelom (6-12 dana prema Skougaardu; do 40 dana prema Williamsu i sur.). Spojni epitel ima ključnu ulogu u očuvanju zdravlja parodonta: stvara epitelni pričvrstak i tako predstavlja vezu sa zubnom površinom, jako je propustan i predstavlja difuzijski put za proizvode bakterijskog metabolizma u plaku (toksine, kemotaksine, antigene itd.), te u suprotnom smjeru za komponente vlastite obrane (eksudat seruma, protutijela itd.)

Epitelni pričvrstak

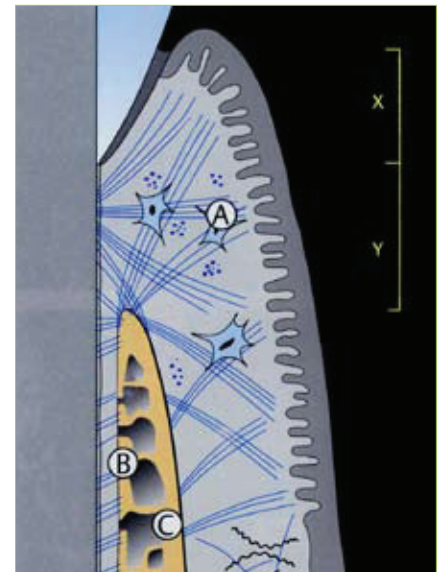
Epitelni pričvrstak je produkt i dio spojnog epitela, a sastoji se od interne bazalne lamine i hemidezmosoma (Slika 2.). Također predstavlja sponu između



Slika 1. Biološka širina i dentogingivni kompleks. A-sulkus oko 1mm, B-spojni epitel oko 1mm, C- supraalveolarni vezivnotkivni pričvrstak oko 1mm. (preuzeto iz 1.).



Slika 2. Spojni epitel/gingiva u vestibularnom presjeku. A-gingivni sulkus, B-epitelni pričvrstak, C-apikalna granica spojnog epitela, IBL- interna bazalna lamina (LL-lamina lucida, LD-lamina densa), HD-hemidezmosomi (preuzeto iz 1.).



Slika 3. A-gingivalna vlakna B-vlakna parodontalnog ligamenta, C-alveolarna kost, X-sulkus i spojni epitel, Y-vezivni pričvrstak, X+Y- biološka širina (preuzeto iz 1.).

gingive i zubne površine, koja se jednako nastavlja na caklini, cementu i dentinu. Bazalna lamina i hemidezmosomi epitelnog pričvrstka analog su graničnoj površini epitel-vezivno tkivo. Također, stanice koje priliježu na zubnu površinu migriraju prema koronalno, tako da se pričvrstne točke njihovih hemidezmosoma stalno odvajaju te se nanovo vežu.

VEZIVNI PRIČVRSTAK

Vezivni pričvrstak čine gingivalni i parodontalni sklop vlakana, pri čemu u biološku širinu ubrajamo njegov supraalveolarni segment! Te vlaknate tvorbe omogućuju međusobnu povezanost između zubi (preko cementa) i alveole, između zubi i gingive, jednako kao i između zubi međusobno. Ovim strukturama pripadaju:

- ⊕ Gingivalni snop vlakana
- ⊕ Parodontalni snop vlakana (parodontalni ligament)

Gingivalni snop vlakana

U supraalveolarnom području gingivalni se snopovi pružaju u različitim smjerovima. Oni gingivi pružaju postojanost, učvršćuju podnožje spojnog epitela za zubnu površinu, te stabiliziraju pojedinačni zub u

ograničenom području. U širem smislu, u gingivalna vlakna mogu se ubrojiti i periostogingivalni snopovi. Oni učvršćuju gingivu za alveolarni nastavak.

Parodontalni snopovi vlakana, parodontalni ligament

Parodontalni ligament nalazi se između površine korijena zuba i alveolarne kosti. Sastoji se od vlakana vezivnog tkiva, stanica, žila, živaca i osnovne tvari. Na samo 1 mm² velike površine cementa veže se prosječno 28 000 snopova vlakana! Mnogobrojna se vlakna udružuju u snopove kolagenih vlakana. Ovi se snopovi jednom stranom hvataju na alveolarnu kost, a drugom na cement korijena (Sharpeyeva vlakna).

SMJEŠTAJ RUBA PREPARACIJE

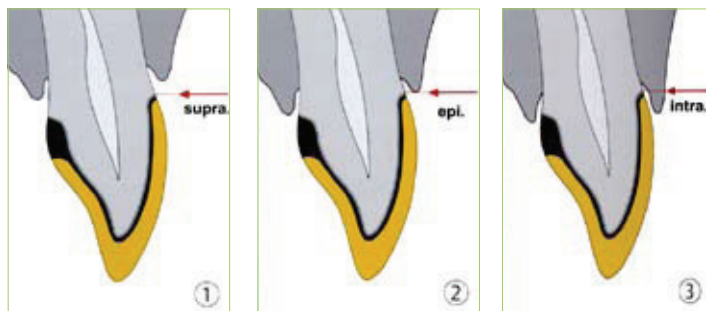
Poznavanje biološke širine izuzetno je važno za održavanje zdravlja parodonta kao i za uklanjanje iritacija koje bi ga mogle narušiti (npr. fiksno-protetski radovi). U standardnoj protetici, odnosno u nevidljivim područjima, rub krunice bi uvijek trebao biti supragingivalno kako bi se omogućila optimalna higijena usne šupljine, odnosno kontrola plaka.

Protetski radovi pogoduju povećanoj akumulaciji plaka, pospješuju upalu, a time potpomažu progresiju parodontne

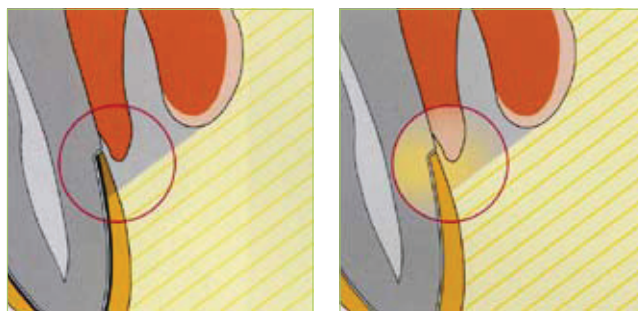
bolesti. Istraživanja su dokazala da čak i dobro marginalno adaptirani protetski nadomjestak može imati negativan učinak na parodont, smjesti li se subgingivno. Subgingivni smještaj ruba krunice i ruba preparacije potencijalno remeti biološku širinu, a samim time potiče reakciju parodonta. Ako se pri preparaciji kompromitira biološka širina, prema nekim autorima ne preostaje dovoljno mjesta za pričvrstak, a kao posljedica toga nastaje gubitak pričvrstka i džepovi. Poremeti li se biološka širina, rezultirajuća resorpcija kosti koja slijedi može postati nekontrolirana. Nastala resorpcija je ireverzibilna, a posljedica je uznapredovali parodontitis.

U vidljivom području rub krunice intrasulkularno može teći u skladu s gingivom. Pri tome se parodontalna tkiva ni pod koju cijenu ne smiju oštetiti. Ovo iziskuje poznavanje prostiranja suprakrestalnih tvorbi i potrebe za njihovim prostorom dakle biološke širine, odnosno dentogingivalnog kompleksa (Slika 1). Ako je nužno rub smjestiti subgingivno, mora se pripaziti da:

- ⊕ se zadrži pravilan oblik krunice u gingivnoj trećini,
- ⊕ se rub obradi i pravilno konturira,
- ⊕ postoji dostatna zona pričvrstne gingive,
- ⊕ rub ne remeti biološku širinu.



Slika 4. Položaj ruba krunice, primjer metal-keramičke krunice.
1-supragingivalno, 2-epigingivalno (marginalno), 3- intrasulkularno (subgingivalno). (preuzeto iz 1.).



Slika 5. Učinak kišobrana. (preuzeto iz 1.)

ESTETSKA ŠIRINA-UČINAK KIŠOBRANA-TRANSPARENCIJA

Estetski aspekti kod konstrukcija krunica i mostova postaju sve važniji, pogotovo u području frontalnih zubi. Dopunjujući biološku širinu Magne i sur.,(1999) su pod nazivom estetska širina saželi mogućnosti pojedinih terapijskih postupaka u oponašanju prirodnih struktura.

Učinak kišobrana (Slika 5.)

Netransparentni rubovi krunice (metalni skelet, alu-keramika, itd.) sprječavaju difuzno osvjetljavanje marginalne gingive s labijalne strane, kada je ovo područje zasjenjeno gornjom usnom. Pada li svjetlost koso odozgo, ona ne može doći do gingive jer je zaklanja gornja usna. Metal-keramička krunica dodatno sprječava osvjetljenje odostraga; zbog toga marginalna gingiva izgleda tamno, "mrtvo". Polutransparentni materijali (krunice, dentin, cement) usmjeravaju dolazeće svjetlo, dakle gingivalni rubni dijelovi pokazuju svoju prirodnu boju. Papile i rub gingive u

području ruba krunice tada izgledaju plavkasto-tamni (Slika 6.)


Osvijetljene transparentne krunice provode svjetlo; spomenuti dijelovi gingive izgledaju svjetlije s labijalne strane, odnosno pokazuju svoju prirodnu ružičastu boju. Na slici 6 je prikazana usporedba metalnog skeleta krunice - unatoč lijepoj transparentiji incizivnih područja, krunice i cjelokupna gingiva su zatamnjeni, dok transparentni materijali pokazuju ujednačen prijelaz prema polutransparentnoj nadogradnji zuba. Slika 7 pokazuje isti slučaj na dnevnom svjetlu gdje su spomenuti efekti manje uočljivi.

Refleksija, raspršivanje i transmisija svjetla ovisi o svojstvima materijala za rekonstrukciju, a kod transparentnih krunica i ljuskica i o zubnom bataljku (obojenja, nadogradnje/kolčići) te cement.

ZAKLJUČAK

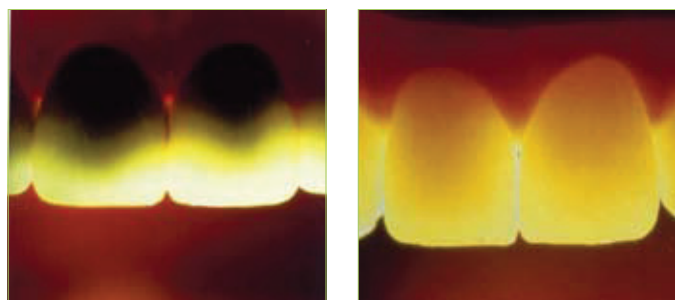
Danas, kada estetika postaje gotovo primarni zahtjev svakog pacijenta, neophodno je poznavati sve zakonitosti

tkiva i organizma te sukladno tome prilagoditi nove tehnologije i materijale.

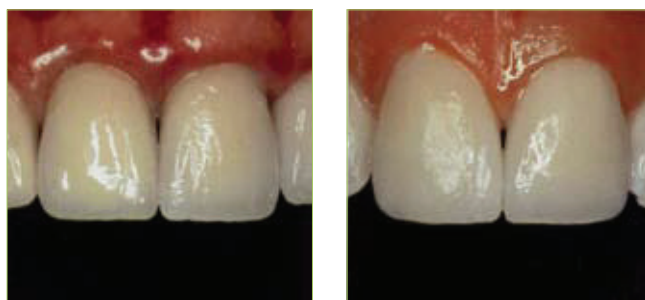Upravo nam biološka širina tj. njezino ispravno poznavanje i razumijevanje olakšava ispunjavanje svih tih zahtjeva i omogućava održavanje zdravlja zuba i parodonta uz profesionalan i odgovoran pristup prema svakom pacijentu. 

LITERATURA

1. Wolf HF, Rateitschak EM, Rateitschak KH. Parodontologija. Stomatološki atlas. 1. hrv. izdanje, Zagreb, Naklada Slap, 2008.
2. Jorgić-Srdjak K, Plančak D, Maričević T, Dragoo MR, Bošnjak A. Parodontološko-protetski aspekt biološke širine, 1.dio: Remećenje biološke širine. Acta Stomatol Croat. 2000; 34 (2): 189-93.
3. Jorgić-Srdjak K, Dragoo MR, Bošnjak A, Plančak D, Filipović-Zore I, Lazić D. Parodontološko-protetski aspekt biološke širine, 2.dio: Rekonstrukcija anatomije i funkcije. Acta Stomatol Croat. 2000; 34 (4): 435-8.



Slika 6. Na transparentnom svjetlu. (preuzeto iz 1.)



Slika 7. Na dnevnom svjetlu. (preuzeto iz 1.)