

# ŠTO BI STOMATOLOG TREBAO ZNATI O BIFOSFONATIMA?

Vedran Šebečić<sup>1</sup>  
Mr. sc. Davor Brajdić<sup>2</sup>

<sup>1</sup> Student 4. godine

<sup>2</sup> Klinički zavod za oralnu kirurgiju,  
Klinička bolnica „Dubrava“

## UVOD

Bifosfonati, već tri desetljeća poznata skupina lijekova u kliničkoj uporabi, koriste se za liječenje stanja povezanih s malignim bolestima. To uključuje: malignu hiperkalcijemiju, koštane metastaze povezane s karcinomima kao što su karcinom dojke u žena, karcinom prostate, karcinom pluća i litičke lezije kod multiplih mijeloma. Oralni bifosfonati odobreni su za liječenje osteoporoze i osteopenije. Također su se koristili kod Pagetove bolesti i osteogenesis imperfekte u djetinjstvu.

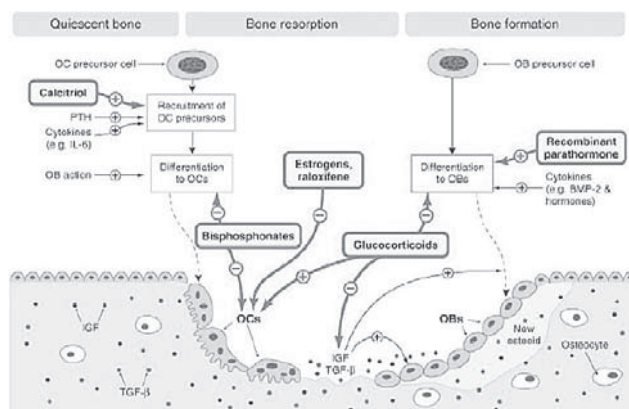
Unatoč brojnim popratnim pojavama, prema posljednjim istraživanjima ta skupina lijekova sve više obećava u smislu proširenja terapijskih indikacija. Njihova učinkovitost je tako ispitana u liječenju pacijenata koji boluju od fibrozne displazije, u području maksilofacijalne i oralne kirurgije mogu se upotrijebiti prilikom distrakcijske osteogeneze, transplantacije kosti, dentalne implantologije, tj. tamo gdje je potrebno stvaranje i očuvanje novostvorene kosti (1.).

Činjenica je da se uvidom u stručnu i znanstvenu literaturu unatrag nekoliko godina sve više spominje osteonekroza čeljusti kod pacijenata koji su pod terapijom bifosfonatima (BRON-Bisphosphonate-related osteonecrosis of the jaw), osobito nakon ekstrakcije zuba, a o tome se kod nas relativno malo piše i zna. Prvi je put spomenuta u British Medical Journal 1899. godine, kao promjena na čeljusnim kostima oboljelih radnika u rudnicima fosfora u Velikoj Britaniji. Godine 2003. oralni i maksilofacijalni kirurzi u svijetu

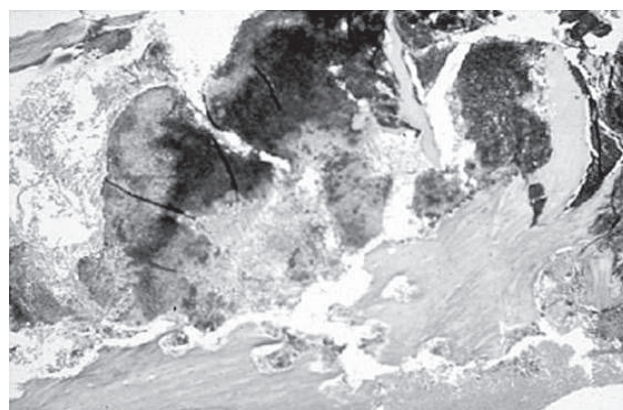
su prepoznali i prvi put izvijestili o slučajevima nezarastajućih otvorenih koštanih lezija u maksilofacijalnoj regiji u pacijenata liječenih s intravenoznim bifosfonatima (2).

## NAČIN DJELOVANJA

Utjecaj bifosfonata na čeljust, točnije sluznicu može izazvati neželjene popratne pojave koje su posljedica njihova apoptotičkog i antiangiogenetskog djelovanja na keratinocite. Točan način njihova djelovanja se još nagađa, ali najbliža teorija je inhibicija, apoptoza osteoklasta na molekularnoj razini u koje bifosfonati ulaze za vrijeme osteoklastične aktivnosti, čime se smanjuje koštana pregradnja kosti. Naime, molekule bifosfonata inkorporiraju se u hidroksilapatitni matriks rezultirajući promjenom koštane mikrostrukture, usporavaju rast, ali i otapanje minerala kosti. (slika 1.) Osteoblastična aktivnost pritom ostaje očuvana pa se povećava koštana masa. Zbog specifičnosti čeljusnih kostiju koje su puno više prokrvljene od ostalih kostiju ljudskog kostura, zbog njihove povećane dnevne aktivnosti i prisutnosti zuba u čijoj se okolini češće događa koštana pregradnja, podložnije su nagomilavanju većih koncentracija lijeka i k tomu logično većoj incidenciji popratnih pojava. Farmakokinetičke značajke bifosfonata su: nakupljanje na mjestu mineralizacije kosti, slabija biološka iskoristivost kod peroralne primjene, učinkovitiji kod parenteralne primjene, duga retencija u kostima, izlučivanje u 50% nepromijenjenom obliku putem bubrega. Popratne pojave koje se javljaju u području čeljusnih kostiju u formi



**Slika 1.** Shematski prikaz utjecaja hormona i lijekova na razgradnju i nastanak kosti.



**Slika 2.** Svjetlosnomikroskopski prikaz osteonekroze uzrokovane bifosfonatima kolonizirane aktinomycetama.

osteonekroze i avaskularne nekroze sluznice, najčešće su posljedica tramatizacije mekog i koštanog tkiva, bilo da su izazvane stranim tijelom, protetskim radom ili invazivnim stomatološkim zahvatom, a najčešće ekstrakcijom zuba. Ostale popratne pojave terapije bifosfonatima su poremećaji gornjeg probavnog sustava (disfagija, ezofagitis, erozije i ulkusi sluznice jednjaka, gastritis, duodenitis, ulkus), gastrointestinalne smetnje (mučnina, dispepsija, vjetrovi, dijareja, opstipacija), bolovi u kostima, zglobovima i mišićima, glavobolje, reakcije preosjetljivosti (angioedem, urtikarija, svrbež), reaktivacija herpes simpleksa i zoster, poremećaj elektrolita.

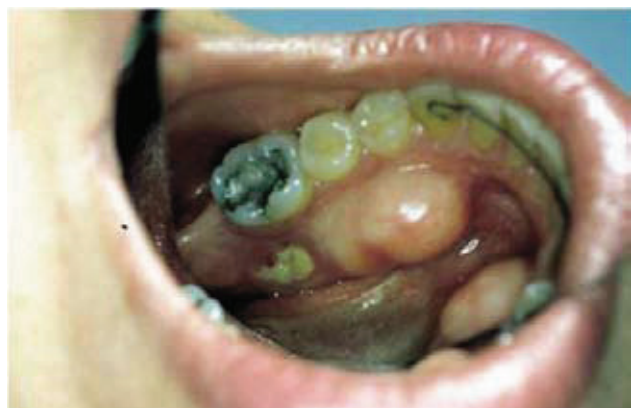### RIZIK OD OBOLJEVANJA

Na osnovi istraživanja, procjena incidencije osteonekroze izazvane bifosfonatima (BRON-a) kreće se od 0,8%-12%. Prema istraživanjima rizik za razvoj komplikacija u obliku nastanka avaskularne nekroze sluznice, osteonekroze, osteomijelitisa ili osteoradionekroze je veći kod potentnijih bifosfonata koji se ordiniraju parenteralno kao što je Aredia (pamidronat – dinatrij) i Zometa (zoledronat), a manji kod per os preparata kao što su Pleostat (etidronat – dinatrij), Fosamax (alendronat – natrij), Actonel (risedronate) i Bonefos (klodronat – dinatrij) (3.).

Pacijenti za koje se može posumnjati da boluju od osteonekroze izazvane bifosfonatima (BRON-a):

1. Trenutna ili prethodna terapija bifosfonatima.
2. Izložena kost u maskilofacijalnoj regiji koja traje duže od 8 tjedana.
3. Nije bio zračen u području maksilofacijalne regije.

Dokazano je da je rizik za pojavu nuspojava u korelaciji u odnosu s prisutnošću dušičnih lanaca u sastavu lijeka, kumulativnim učincima doza lijeka, vremenom trajanja terapije, prisustvošću medicinskog i dentalnog komorbiditeta, kemoterapijom te izvođenje invazivnih stomatoloških zahvata. Pacijenti koji su pod parenteralnom terapijom bifosfonatima i podvrgnuti dentoalveolarnoj operaciji, imaju sedam puta veći rizik od obolijevanja od BRON-a nego pacijenti koji nisu podvrgnuti operaciji. Lezije se češće javljaju na mandibuli nego na maksili (2:1) i češće na područjima s tanjom mukozom, koštane prominencije kao što je torus, egzostoze i milohioidni



**Slika 3.** Avaskularna nekroza dijela mandibularnog torusa u pacijenta s dijagnozom BRON-a (Stadij I).

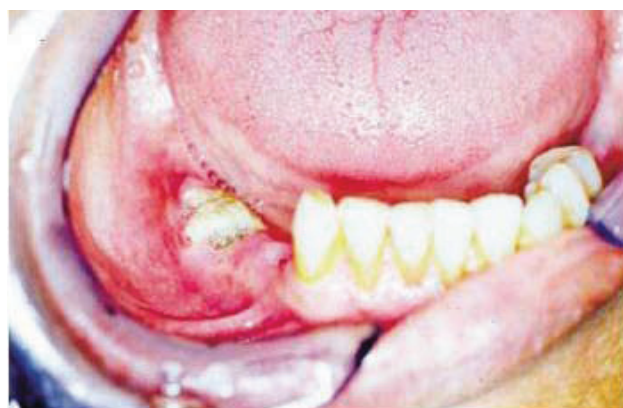greben. Rizik se također povećava kod pacijenata koji primaju kortikosteroidnu terapiju, dijabetičara, pušača, alkoholičara, pacijenata s neadekvatnom oralnom higijenom. Ugradnja dentalnih implantata trebala bi se izbjeći kod pacijenata koji boluju od karcinoma i koji primaju parenteralnu terapiju bifosfonatnih lijekova. Moguća je kod pacijenata koji su na peroralnoj terapiji: kraće od 3 godine, kraće od 3 godine uz kortikosteroide ili duže od 3 godine uz prekid terapije od 3 mjeseca i uz nastavak terapije još 3 mjeseca nakon elektivnog zahvata, nakon preboljelog BRON-a prelaskom na neku od postojećih zamjenskih terapija osteoporozе (hormoni).

### RIZIČNI ČIMBENICI ZA RAZVOJ BRON-a:

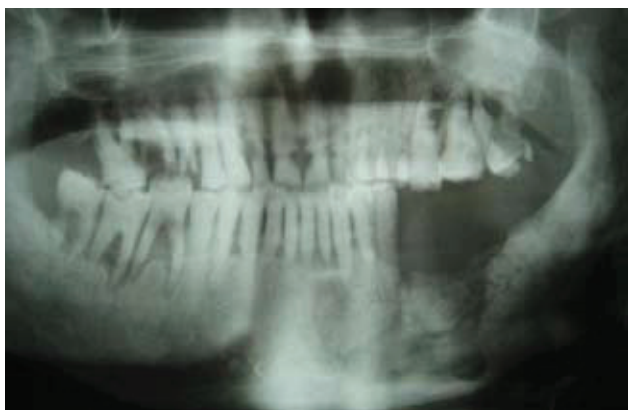- I. Rizik vezan za lijekove
  - A. Jakost bifosfonata: zoledronate (Zometa) je potentniji nego pamidronate (Aredia) i pamidronate (Aredia) je potentniji nego oralni bifosfonati.
  - B. Vrijeme terapije: duža izloženost povezana je s povećanim rizikom.
- II. Lokalni rizični čimbenici
  - A. Dentoalveolarna kirurgija:
    1. Ekstrakcije zuba
    2. Ugradnja dentalnih implantata
    3. Periapikalne operacije
    4. Periodontalne operacije uključujući koštanu ozljedu

### PREVENTIVNE MJERE

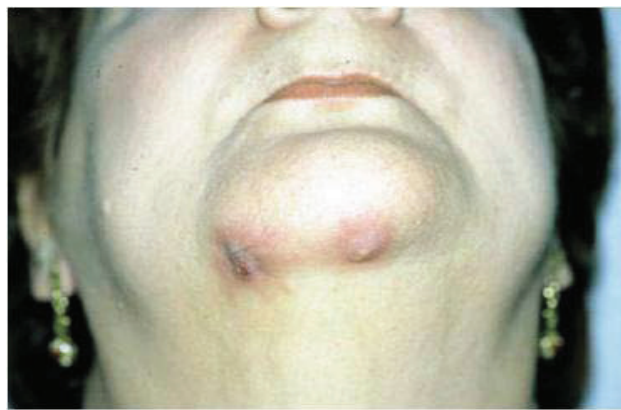Za pacijente kojima se indicira terapija bifosfonatima potrebna je stomatološka priprema pacijenta u smislu evaluacije i sanacije postojećeg oralnog zdravlja, invazivni stomatološki zahvati najmanje mjesec dana prije početka terapije, redoviti kontrolni pregledi svaka 3 mjeseca te antibiotska profilaksa pri izvođenju invazivnog zahvata ako pacijent uzima neke lijekove. Tijekom trajanja terapije ipak se preporučuje izbjegavati invazivne zahvate na čeljustima ako je to moguće, što znači dobro procijeniti rizik zahvata i je li on uistinu nužan. U slučaju nastanka nuspojava, dok je pacijent pod terapijom, njihovo liječenje je uglavnom simptomatsko u smislu uklanjanja bolova, ali i sprječavanja mogućeg širenja. Postupci sekvestrektomije



**Slika 4.** Izložena nekrotična kost u pacijenta s dijagnozom BRON-a i kliničkim znakovima infekcije (Stadij II).



**Slika 5.** Ortopantomogram mandibularne osteonekroze pacijenta na parenteralnoj terapiji bifosfonatima nakon ekstrakcije zuba 36 s nalazom osteonekroze ispod zuba 46, 47 i 48 (Stadij II.).



**Slika 6.** Ekstraoralna fistula kod pacijenta s dijagnozom BRON-a (Stadij III.).

i hiperbarične oksigenacije dokazano su u većini slučajeva tada neučinkoviti. Trajna terapija takvih pacijenata podrazumijeva ordiniranje penicilinskih preparata i ispiranje usne šupljine 0,12% klorheksidinom, kod osteomijelitisa liječenje metronidazolom, a kod težih infekcija kombinacijom penicilina i metronidazola ili kinolonskog preparata ili eritromicina / klindamicina s metronidazolom. Mnogi autori dokumentiraju da su lezije kosti i oralne sluznice u tim slučajevima najčešće kolonizirane aktinomycetama. (slika 2.) Kod pacijenata koji su pod peroralnom terapijom bifosfonatima manje od tri godine i nemaju kliničkih rizičnih čimbenika, nije potrebo odgađati planirane operacije. Kod pacijenata koji također dobivaju terapiju bifosfonatima manje od tri godine, ali zato uzimaju kortikosteroide trebali bi prekinuti uzimanje oralnih bifosfonata na tri mjeseca prije operacije ako tjelesno stanje to dopušta. Pacijenti koji su pod terapijom oralnih bifosfonata duže od tri godine bez pratećih steroidnih lijekova, terapija bi trebala biti prekinuta tri mjeseca prije operacije te nastavljena tek kada se javi koštano cijeljenje.

### LIJEČENJE

Ciljevi liječenja su: ukloniti bol, kontrolirati infekciju mekih i tvrdih tkiva i smanjiti na minimum progresiju koštane nekroze. Područja nekrotične kosti koja su izvor iritacije mekih tkiva trebala bi biti uklonjena bez izlaganja okolne zdrave kosti. Pacijenti bi trebali izbjegavati dentoalveolarne operacije.

Za što bolji uspjeh liječenja popratnih pojava preporučuje se prekid terapije bifosfonatima ako je to moguće. Prekid terapije bifosfonatima od najmanje 3 mjeseca u kombinaciji s kirurškim zahvatom može dovesti do izlječenja i uspješnog cijeljenja. U slučajevima uznapredovale primarne maligne bolesti, kada terapija bifosfonatima samo palijativna osteonekroza čeljusti tada nije važan problem i ne zahtijeva tretman, dok je u ostalim slučajevima u svrhu liječenja nuspojava i prekida terapije najvažnije konzultirati onkologa. Prekid terapije uz kirurško liječenje u kombinaciji s antibioticima može dovesti do izlječenja (4.).

Klasifikacija pacijenata na terapiji bifosfonatima prema riziku za razvoj BRON-a (American Association of Oral and Maxillofacial Surgeons 2006.):

1. Rizični pacijenti: nema nekrotičnih područja kosti u pacijenata koji su liječeni bifosfonatima (per os i intravenozno)
2. Pacijenti s dijagnozom BRON-a:

Stadij I.: izložena nekrotična kost u asimptomatičnih pacijenata i nema znakova infekcije.

Stadij II.: izložena nekrotična kost u pacijenata s bolovima i kliničkim znakovima infekcije.

Stadij III.: izložena nekrotična kost u pacijenata s bolovima, infekcijom, dva ili više navedenih simptoma: patološke frakture, ekstraoralna fistula, osteoliza.

Rizični pacijenti – trebaju biti obaviješteni o riziku oboljevanja od osteonekroze, te o znakovima i simptomima bolesti.

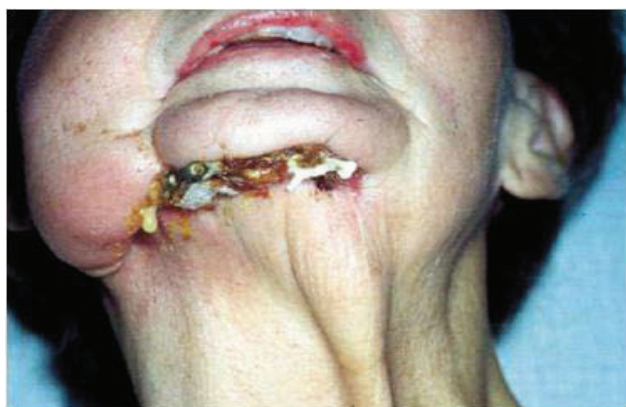Stadij I. – Pacijenti s dijagnozom BRON-a: Eksponirana/nekrotična kost kod asimptomatičnih pacijenata bez znakova infekcije imaju korist u upotrebi usnih vodica kao što je 0,12% klorheksidin. Razmotriti prekid terapije. Nije potreban operacijski postupak. (Slika 3.)

Stadij II. – Pacijenti s dijagnozom BRON-a: imaju korist u upotrebi usnih vodica (0,12% klorheksidin) u kombinaciji s antibioticima. Preporučuju se penicilinski preparati, metronidazol. Kod alergije na penicilin: kinolonski preparati, doxicilin, eritromicin, azitromicin. Uputno je površinski ukloniti nekrotičnu kost u svrhu smanjenja iritacije mekih tkiva. (slika 4.) (slika 5.)

Stadij III. – Pacijenti s dijagnozom BRON-a: eksponirana/nekrotična kost kod pacijenata s bolovima koji utječu na obavljanje normalnih aktivnosti, infekcijom i najmanje jednim od sljedećih znakova bolesti: ekstraoralnom fistulom, osteolizom do donjeg ruba čeljusti ili patološkim prijelomom. Preporučuje se ispiranje usta 0,12% klorheksidinom, razmotriti prekid terapije. Operacijska resekcija u kombinaciji s antibioticima terapijom nudi dugotrajno ublažavanje akutne infekcije i bolova. (slika 6.) (slika 7.)

### ZAKLJUČAK

Budući da spomenute promjene na čeljusti najčešće počinju kao paradontna bolest ili ulkus koji ne cijeli, za stomatologa praktičara najvažniju ulogu ima prevencija u smislu ranog prepoznavanja i održavanja oralnog zdravlja mini-



**Slika 7.** Prijelom donje čeljusti kod pacijenta s dijagnozom BRON-a nakon sanacije i infekcije (Stadij III.).

malno invazivnim postupcima kod bolesnika koji su pod terapijom bifosfonatima.

#### LITERATURA

1. American Association of Oral and Maxillofacial Surgeons (AAOMS). Position paper on Bisphosphonate-Related Osteonecrosis of the Jaws. Approved by the Board of Trustees September 25, 2006.
2. A time for perspective on bisphosphonates. (Editoria) Journal of Oral and Maxillofacial Surgery. 2006.; 64: 877.-9.
3. Robert E. Marx, Michel Fortin, Vishtasb Broumand. Bisphosphonate-Iduced Exposed Bone (Osteonecrosis/Osteopetrosis) of the Jaws: Risk Factors, Recongnition, Pervation and Treatment. Journal of Oral and Maxillofacial Surgery. 2006.; 63: 1567.-75.
4. Robert E. Marx. Oral and Intravenous Bisphosphonate-Induced Osteonecrosis of the Jaws: History, Ethiology, Prevention and Treatment. Quintessence Publishing Co, Inc. Chichago 2007.

# Win Acta Dentis

program za STOMATOLOŠKE ORDINACIJE  
program za ORTODONTSKE ORDINACIJE  
program za ZUBOTEHNIČKE LABORATORIJE



**Digitalni RVG senzor dr. Suni**



**Intraoralna kamera Dentaline**



**Nosač monitora Universal**



## Oprema za ordinacije

digitalni RVG senzor dr. Suni  
bežične intraoralne kamere  
univerzalni nosači monitora

**IN-CON**  
Hvarska 7, 10000 Zagreb  
e-mail: in-con@in-con.hr  
www.in-con.hr  
01/61 83 755