

ALVEOTOMIJA – INDIKACIJE, KONTRAINDIKACIJE I KIRURŠKI POSTUPAK

Juraj Brozović¹
Dragana Gabrić Pandurić, dr. stom.²
Doc. dr. sc. Mato Sušić²

¹ Student 4. godine

² Zavod za oralnu kirurgiju,
Stomatološki fakultet Sveučilišta u Zagrebu

Impaktirani i retinirani su oni zubi koji su se potpuno formirali, ali klinički i radiografski ne niču na očekivanom mjestu u zubnom luku. Najčešće su impaktirani ili retinirani gornji i donji umnjaci. Specifičan smještaj umnjaka u čeljusti i anatomske varijacije čimbenici su koji predisponiraju taj zub za nastanak tegoba. Uz pravilno postavljenu indikaciju te individualno planiranje terapije, kirurško uklanjanje impaktiranih ili retiniranih trećih molara predstavlja opravdan terapijski zahvat.

Impaktirani i retinirani zubi- terminologija

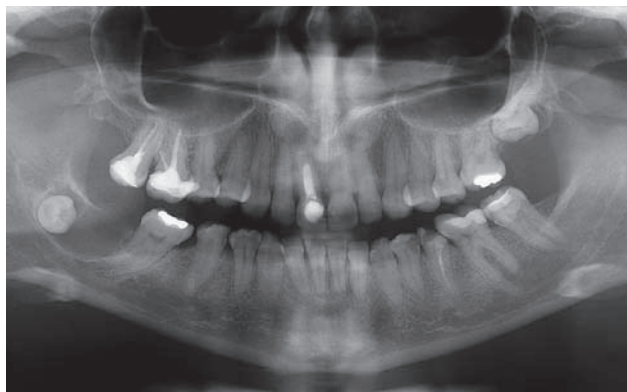
Impaktirani zub ne može niknuti zbog mehaničke zapreke koju može činiti drugi zub, uzlazni krak donje čeljusti, u slučaju donjeg impaktiranog umnjaka, i nedostatak prostora u zubnom luku. Retinirani zub nije niknuo iz kosti zbog uzroka koji nisu mehanički i različite su etiologije. To su pogrešan smjer uzdužne osovine zubnog zametka, preduboki položaj zametka, patološki procesi koji su oštetili zametak ili razvijeni zub, hereditarni uzroci, gubitak impulsa na nicanje i zametak zuba na atipičnom mjestu. Veća vjerojatnost impakcije je zapažena kod zubi koji kasno niču. Najčešći impaktirani i retinirani zubi u donjoj čeljusti su umnjaci (*Dentitio difficilis sapientis*), dok su u gornjoj čeljusti to umnjaci i očnjaci. Najčešći retinirani zubi su

gornji očnjaci, kao posljedica kompresije u zubnom luku, te donji drugi premolari. Impakcija umnjaka u čeljusti najčešće se opisuje Winterovom klasifikacijom. Njegova klasifikacija odnosi se na poziciju osovine umnjaka u odnosu na drugi molar i razlikuje osam osnovnih položaja- klasa: vertikalna, mezoangularna, horizontalna, distoangularna, bukoangularna, lingvoangularna, inverzna i ostali atipični položaji (1).

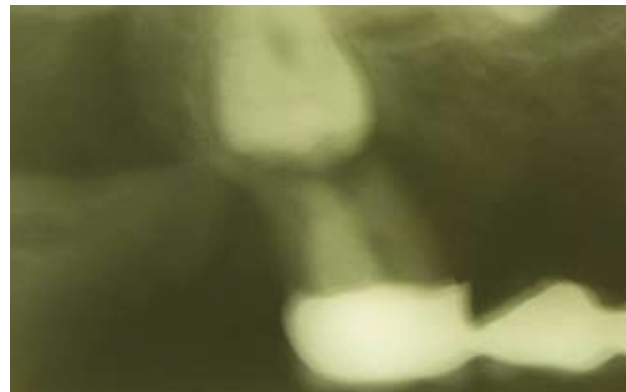Važno je naglasiti da autori u dostupnoj literaturi ne razlikuju pojmove impaktiranih i retiniranih zubi, već sve takve zube nazivaju impaktiranima, a razlikuju ih isključivo po etiologiji koja je uzrokovala navedeno stanje.

Simptomatologija

Impaktirani i retinirani zubi najčešće se otkrivaju slučajno, rentgenskim snimkom ili se utvrde kliničkim pregledom uz prisustvo bolova, otekline ili drugih tegoba povezanih s impakcijom i retencijom zuba. Mogu biti odgovorni za velik broj simptoma povezanih s lokaliziranim ili generaliziranim neuralgijama glave. U tim slučajevima bol vjerojatno nastaje zbog pritiska koji vrši uklješteni zub na živčane završetke. Mogu uzrokovati neuralgiju koja izgleda kao bolni trzaj (*Tic douloureux*). Nadalje, kada kroz kost iznad krune



Slika 1. Folikularna cista u području donjeg desnog impaktiranog umnjaka; gornji lijevi impaktirani umnjak.



Slika 1a. Resorpcija korijena drugog gornjeg molara uzrokovana impaktiranim umnjakom.

takvog zuba postoji komunikacija sa usnom šupljinom (tzv. perikoronarna pukotina) dolazi i do akutne upale okolnog mekog tkiva – perikoronitisa. Perikoronitis se manifestira jakim boli u području zahvaćenih zubi koja iradira u uho, temporomandibularni zglob i u stražnju submandibularnu regiju. Trizmus, disfagija, submandibularni limfadenitis, crvenilo i edem okolne sluznice kliničke su manifestacije tog stanja. Na pritisak u području perikoronitisa pacijent odgovara bolnom senzacijom te dolazi do pražnjenja gnojnog sadržaja (2). Perikoronitis se klinički pojavljuje u kroničnom, ulceroznom i akutnom obliku. Kronični oblik nema izraženih subjektivnih smetnji osim osjetljivosti pri žvakanju i halitoze. Ulcerozni oblik manifestira se pojavom ulceracija lokaliziranih u neposrednoj okolini nepotpuno izraslog umnjaka i rijetko imaju tendenciju da se šire retromolarno i bukalno, što je događa kod težih slučajeva. Akutni perikoronitis je najčešći oblik perikoronitisa. Karakterizira ga na palpaciju osjetljiva otekline mekog tkiva lica i vrata u području angulusa mandibule, trizmus, stalna bol koja iradira u uho, grlo i dno usne šupljine, halitoza, regionalni limfadenitis, disfagija i hipogeuzija. Impaktirani zubi mogu izazvati resorpciju korijena susjednog zuba i retrogradnu infekciju pulpe.

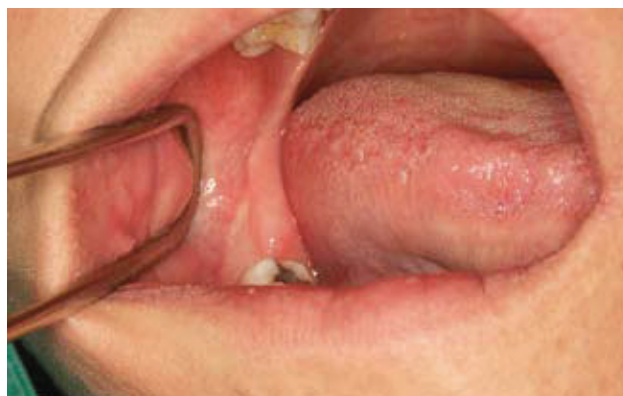Donji umnjak je specifičan u pogledu upale zbog svog položaja, jer su infekciji otvoreni svi putovi. Ako upala prijeđe na žvačnu muskulaturu nastaje trizmus, što otežava pregled i terapiju. Putevi širenja upale su u dubinu prema korijenu zuba i kosti, prema bazi usne šupljine, na površinu kosti u obliku subperiostalnog i submukoznog apscesa, perimandibularno, prema farinksu (retrofaringealno i pterigomandibularno) i temporalno.

Oko poluimpaktiranih umnjaka nastaju gingivalni džepovi koji se s vremenom produbljuju i mogu uzrokovati ulceronekrotični gingivitis. Impaktirani zubi mogu biti žarišta infekcije kod fokalnih oboljenja (fokaloza). Povezani su i s nastankom folikularnih (Slika 1) i radikularnih cista (3).

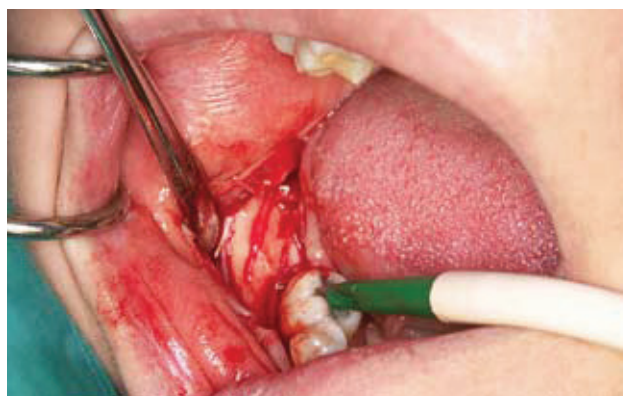Indikacije i kontraindikacije za kiruršku terapiju

Terapija retiniranih i impaktiranih trećih molara je kirurško uklanjanje istih, tj. alveolotomija. Uvriježen je i naziv "alveotomija". Alveolotomija u području trećih molara označava ciljano odstranjivanje kosti koja inkludira umnjak te onemogućuje njegovo izvlačenje. Nakon uklanjanja njegovog koštanog oklopa, zub se ekstrahira. U slučajevima kada su zubi potpuno impaktirani i ne prave nikakve smetnje u vrijeme njihova otkrivanja postavlja se pitanje treba li ih odmah kirurški uklanjati, preventivno, zbog mogućih kasnijih komplikacija ili treba čekati da se komplikacije pojave i tek onda se odlučiti za operativni zahvat.

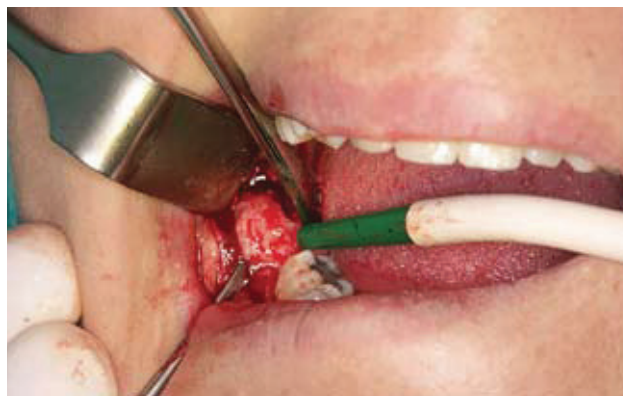To je područje sukoba mnogih autora. Odgađanje vađenja impaktiranog zuba nije najbolji postupak jer se komplikacije mogu pojaviti kod osoba preko 40 godina starosti, kada mnogi pacijenti već imaju i neku drugu kroničnu bolest (kardiovaskularnu, dijabetes, hemoragični sindrom



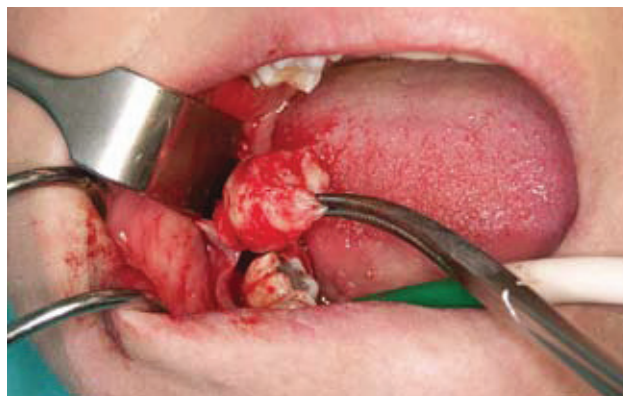
Slika 2. Intraoralni klinički nalaz prije kirurškog zahvata.



Slika 3. Incizija mukoperiosta i repozicija mukoperiostalnog reznja.



Slika 4. Prikaz folikularne ciste.



Slika 5. Uklanjanje folikularne ciste.

i dr.) što operativni zahvat znatno otežava. Koštano tkivo donje čeljusti postaje kompaktnije i gubi na elastičnosti sa smanjenom vaskularizacijom, produljenim vremenom zarastanja, a mogućnost infekcije i drugih komplikacija znatno je veća (3, 4). Idealno vrijeme za kirurško uklanjanje impaktiranih umnjaka je kod završene jedne trećine rasta korijena zuba te prije završetka formiranja druge trećine korijena, obično između 17. i 20. godine života (3).

Stroge indikacije za vađenje umnjaka (5) su perzistirajući i rekurentni perikoronitisi, apscesi, pulpna i periapikalna patologija, opsežna karijesna destrukcija, parodontne bolesti, cistične i tumorozne promjene te eksterna resorpcija drugog molara uzrokovana impaktiranim umnjakom (Slika 1A).

Ostale indikacije su autogena transplantacija na mjesto ekstrahiranog prvog molara, frakturne linije na mjestu umnjaka, specifična medicinska stanja, poput bolesti srčanih zalistaka, ili radioterapija kad postoji rizik od nastanka infekcije. Kontraindikacije za vađenje umnjaka su pravilna erupcija i opravdana funkcija u denticiji, duboka impakcija bez lokalnih i sustavnih smetnji, potencijalno narušavanje integriteta susjednih struktura alveolotomijom i neprihvatljiv rizik za pacijentovo zdravlje, kao i poodmakla dob pacijenta (5).

Preoperativna procjena

Detaljna anamneza pacijenta, klinički pregled te radiografska procjena operativnog područja su neophodni pri planiranju kirurškog zahvata (2). U planiranju alveolotomije liječniku pomaže klasifikacija po Parantu koja se odnosi na operativni pristup. Klasa I označava umnjake koji se mogu odstraniti ako se ciljano odstrani kost koja uzrokuje njihovu retenciju, što ih oslobađa impakcije. Klasa II označava donje umnjake koje nije moguće ekstrahirati nakon odstranjivanja koštanog pokrova, već se treba odvojiti onaj dio umnjaka koji ometa njegovo izvlačenje nakon odstranjenja kosti. Tada se presijeca dio krune zuba ili se umnjak prereže na koronarni i radikularni dio pa se ti dijelovi zasebno ekstrahiraju. Klasa III označava sve umnjake I i II klase koji imaju divergentne ili konvergentne korijenove. Postupa alveolotomija je identičan klasi I i II.

Klasa IV po Parantu obuhvaća umnjake atipičnog položaja (VIII klasa po Winteru) i umnjake atipičnog oblika (atipični oblik krune, korijenova, njihovih odnosa, velik broj korijenova, devijacije korijenova u različitim smjerovima, zube s griznom plohom opretnom prema donjem rubu mandibule, korijenove koji su većeg opsega od zubne krune itd.) (1).

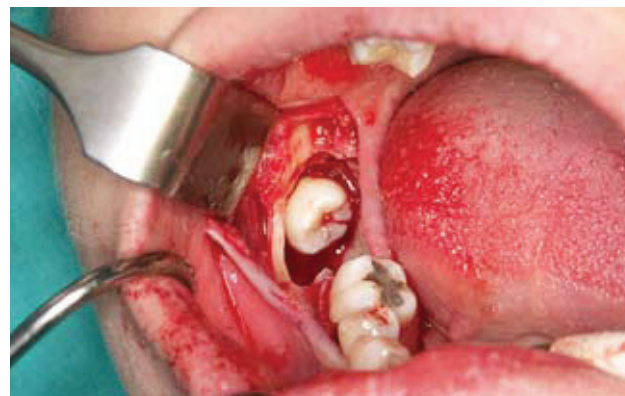
Kirurški postupak

Kod vađenja impaktiranog ili retiniranog donjeg umnjaka operativno polje je teško pristupačno, a vidljivost nije

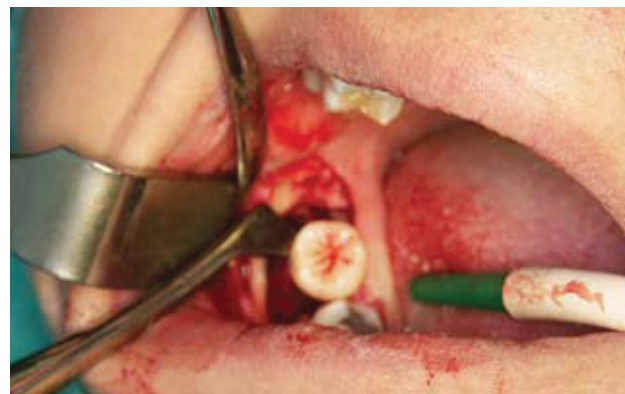najbolja (Slika 2). Obilna salivacija i krvarenje zbog bogate vaskularizacije tog područja dodatno otežavaju zahvat.

Zahvat se započinje incizijom mukoperiosta, s tim da je rez dovoljne veličine kako bi se omogućila dobra vidljivost u operacijskom polju, da su rubovi režnja na čvrstoj koštanoj podlozi, da režanj nije pod tenzijom te da je dobro vaskulariziran (Slika 3). Uklanjaju se patološki procesi u okolini zuba (e.g. folikularna cista) (Slike 1, 4 i 5). Zatim se određuje treba li zub vaditi u cjelini ili ga treba separirati te se određuje količina kosti koja okružuje zub i koju je potrebno odstraniti pri operaciji (Slika 6). Izaberu se najprikladniji instrumenti za otklanjanje kosti (svrdla, dljeteta). Zub se nakon otklanjanja kosti potiskuje u predviđenom smjeru pogodnim instrumentom (polugom) (Slike 7, 8 i 9). Kirurška rana zbrinjava se šavovima (3) (Slika 10).

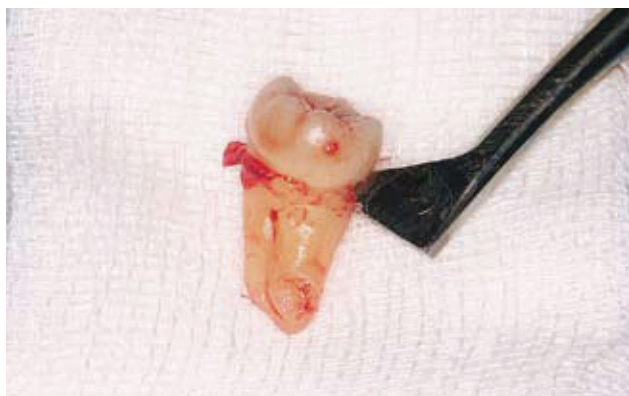Operativno uklanjanje impaktiranih i retiniranih gornjih umnjaka ne predstavlja tako težak zahvat kao kada je u pitanju donji umnjak. Komplikacije u tijeku zahvata kao i postoperativne komplikacije su rjeđe, a tijekom cijeljenja rane je brži i prihvatljiviji za pacijenta. Za gornji umnjak vrijede iste klasifikacije i kirurški postupci kao i za donji umnjak. Olakotna okolnost je u tome što kompakta u gornjoj čeljusti nije razvijena kao u donjoj, dok je otežavajuća okolnost samo operativno područje koje je vizualno prilično nepregledno. Gornje treće molare mogu pratiti veliki, izraženo pneumatizirani maksilarni sinusi koji imaju blizak odnos s



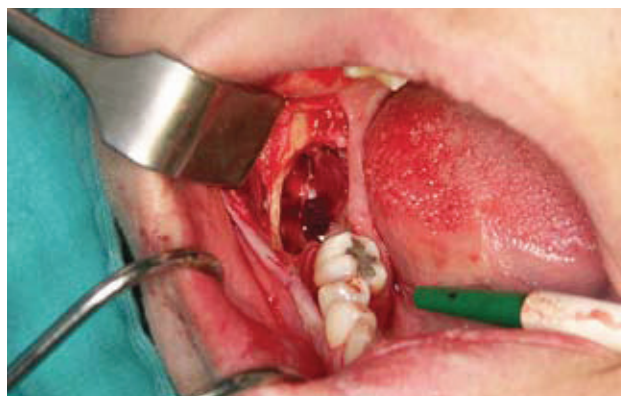Slika 6. Uklonjena kost i oslobođena kruna impaktiranog zuba.



Slika 7. Elevacija impaktiranog zuba polugom po Cryeru.



Slika 8. Ekstrahirani umnjak.



Slika 9. Postekstrakcijska alveola nakon uklanjanja donjeg desnog impaktiranog umnjaka i cistektomije pripadajuće folikularne ciste.

korijenima zubi, neuobičajen broj i oblik korijenova zubi, odnos prema drugom molaru i srastanje s njegovim korijenima (geminacija), hiper cementoza korijena, skleroza kosti kod starijih pacijenata te teški uvjeti zahvata zbog mikrostome i trizmusa (1).

Etiologija boli nakon operativnog zahvata

Nakon završetka operativnog zahvata, potrebno je pacijentu uručiti postoperativne upute koje bi mu trebale olakšati postoperativno razdoblje. To razdoblje je često popraćeno tegobama koje znatno narušavaju kvalitetu pacijentova života. Faktori koji povećavaju rizik nastanka tegoba su traumatska ekstrakcija (7-9), preoperativna infekcija (9, 10), pušenje (10), spol (11), mjesto ekstrakcije (12), upotreba oralnih kontraceptiva (13), upotreba lokalnih anestetika s vazokonstriktorima (14), neadekvatna postoperativna irigacija (15) i neiskustvo kirurga (7, 16).

Postoperativne tegobe su najvećim dijelom vezane uz zaražtanje operativne rane, koje može biti normalno ili se može razviti alveolarni osteitis, akutna upala alveole i akutno inficirana alveola (17, 18).

Normalno zaražtanje postoperativne alveole može se podijeliti u pet slijedećih stadija: stvaranje ugruška, zamjena ugruška zdravim granulacijskim tkivom, zamjena granulacijskog tkiva vezivnim i preosealnim tkivom, ispunjenje dvije trećine alveole koštanim trabekulama do 38. dana uz regeneraciju oralnog epitela (19-21).

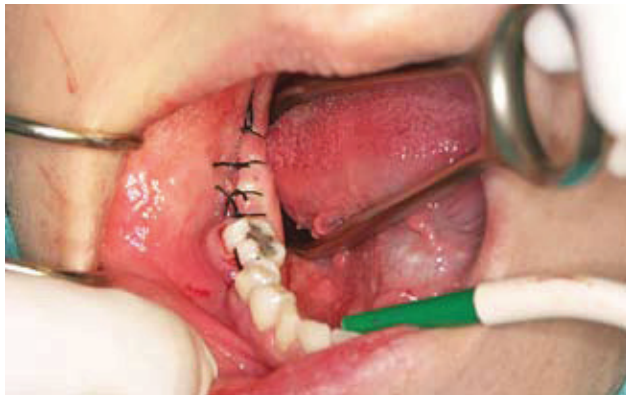Dolor post extractionem označava fenomen produljene boli nakon ambulantno vađenog ili operativno uklonjenog zuba. Etiologija nije sasvim poznata, no pretpostavlja se da je trostruka – alveolarni osteitis, akutna upala alveole i akutno inficirana alveola (22).

Alveolarni osteitis (alveolitis sicca) podrazumijeva perzistirajuću ili rastuću postoperativnu bol u i okolo područja ekstrakcije koja se nedovoljno smanjuje upotrebom blažih analgetika. Bol je popraćena parcijalnim ili totalnim raspa-

dom krvnog ugruška ili praznom alveolom sa ili bez prisutnosti halitoze. Može iradirati u uho i homolateralnu stranu glave. Postoje dvije teorije o etiopatogenezi alveolarnog osteitisa – Birnova fibrinolitička teorija i bakterijska teorija. Po fibrinolitičkoj teoriji (23), nakon ekstrakcije nastaje upalni proces koji utječe na formiranje i retenciju ugruška. Fibrin se raspada pod utjecajem kinaza oslobođenih u upalnom procesu ili zbog direktne ili indirektno aktivacije plazminogena, koja negativno utječe na stabilnost ugruška. Druga, bakterijska teorija (24), temelji se na postojanju visokog broja pre i postoperativnih bakterija u operativnom području. Bolna senzacija nastaje utjecajem bakterijskih toksina na živčane završetke u alveoli. *Actinomyces viscosus* i *Streptococcus mutans* su povezani s nastankom alveolarnog osteitisa. Fibrinolitička aktivnost *Treponeme denticole*, parodontopatogeničnog mikroorganizma, također pridonosi nastanku boli. Zanimljivost je da nema utjecaja *T. denticole* na nastanak alveolarnog osteitisa pri ekstrakcijama u dječjoj dobi jer tada ona još ne kolonizira usnu šupljinu (25). Prevencija alveolarnog osteitisa postiže se antifibrinolitičkim agensima, tamponadom i antisepticima (klorheksidin). Terapija manifestnog alveolarnog osteitisa najčešće uključuje irigaciju zahvaćene alveole, blagi mehanički debridement, postavu uloška koji sadrži eugenol te topikalnu primjenu metronidazola (26). Akutna upala alveole podrazumijeva bol u području postekstrakcijske alveole s jako upaljenim tkivom, ali bez eksudata i febriliteta. Akutno inficirana alveola podrazumijeva bolnu alveolu s gnojnim eksudatom, eritemom i edemom s ili bez febriliteta. Navedene komplikacije češće su nakon alveolotomije u donjoj čeljusti (22).

Zaključak

Uz pravilno postavljenu indikaciju te individualno planiranje terapije, alveolotomija u području impaktiranih ili retiniranih trećih molara predstavlja opravdan kirurški zahvat.



Slika 10. Postavljeni šavovi u području incizijskog reza.

LITERATURA

1. Miše I. Oralna kirurgija. 3rd ed. Zagreb: Medicinska naklada; 1991.
2. Fragiskos D. Oral surgery. Berlin: Springer; 2007. p. 121-149.
3. Waite PD. Dentoalveolar surgery. In: Larsen PE, editor. Peterson's principles of oral and maxillofacial surgery: maxillofacial infections. 2nd ed. London: BC Decker Inc; 2004. p.131-157.
4. American Association of Oral and Maxillofacial Surgery. Impacted teeth. Oral Health. 1998; 88:21-2.
5. Baranović M, Macan D. Alveotomija umnjaka: indikacije i kontraindikacije u teoriji i praksi. Acta Stomatol Croat. 2004;38:297.
6. Lilly GE, Osborn DB, Rael EM, Samuels HS, Jones JC. Alveolar osteitis associated with mandibular third molar extractions. J Am Dent Assoc. 1974;88: 802-6.
7. Alexander RE. Dental extraction wound management: a case against medicating post extraction sockets. J Oral Maxillofac Surg. 2000;58:538-51.
8. Birn H. Etiology and pathogenesis of fibrinolytic alveolitis ('dry socket'). Int J Oral Surg. 1973;2:215-36.
9. Al-Khateeb TL, El-Marsafi AI, Butler NP. The relationship between the indications for the surgical removal of impacted third molars and the incidence of alveolar osteitis. J Oral Maxillofac Surg. 1991;49:141-5.
10. Sweet JB, Butler DP. The relationship of smoking to localized osteitis. J Oral Surg. 1979;37:732-5.
11. MacGregor AJ. Aetiology of dry socket: a clinical investigation. Br J Oral Surg. 1968;6:49-58.
12. Field EA, Speechley JA, Rotter E, Scott J. Dry socket incidence compared after a 12-year interval. Br J Oral Maxillofac Surg. 1985;23:419-27.
13. Catellani JE, Harvey S, Erickson SH, Cherkink D. Effect of oral contraceptive cycle on dry socket (localized alveolar osteitis). J Am Dent Assoc. 1980;101:777-80.
14. Meechan JG, Venchard GR, Rogers SN, Hobson RS, Prior I, Tavares C, Melnicenko S. Local anesthesia and dry socket: a clinical investigation in of single extractions in male patients. Int J Oral Maxillofacial Surg. 1987;16:279-84.
15. Butler DP, Sweet JB. Effect of lavage on the incidence of localized osteitis in mandibular third molar extraction sites. Oral Surg Oral Med Oral Pathol. 1977; 44:14-20.
16. Oginni FO, Fatusi OA, Alagbe AO. A clinical evaluation of dry socket in a Nigerian teaching hospital. J Oral Maxillofac Surg 2003; 61:871-6.
17. Cheung LK, Chowe LK, Tsang MH, Tung LK. An evaluation of complications following dental extractions using either sterile or clean gloves. Int J Oral Maxillofac Surg. 2001;30:550-4.
18. Adeyemo WL, Ogunlewe MO, Ladeinde AL, Bamgbose BO. Are sterile gloves necessary in non-surgical dental extractions? J Oral Maxillofac Surg. 2005;63: 936-40.
19. Amler MH. Disturbed healing of extraction wounds. J Oral Implantol. 1999; 25:179-84.
20. Amler MH, Johnson PL, Salman I. Histological and histochemical investigations of human alveolar alveolus healing in undisturbed extraction wounds. J Am Dent Assoc. 1960;61:32-44.
21. Amler MH. The age factor in human alveolar bone repair. J Oral Implantol. 1993; 19:138-42.
22. Adeyemo WL, Ladeinde AL, Oguniwe MO. Clinical evaluation of post-extraction site wound healing. J Contemp Dent Pract. 2006;7:40-9.
23. Birn H. Bacterial and fibrinolytic activity in "dry socket". Acta Odontol Scand. 1970; 28:773-83.
24. Larsen PE. The effect of a chlorhexidine rinse on the incidence of alveolar osteitis following the surgical removal of impacted mandibular third molar. J Oral Maxillofac Surg. 1991;49:932-7.
25. Blum IR. Contemporary views on dry socket (alveolar osteitis): a clinical appraisal of standardization, aetiopathogenesis and management: a critical review. Int J Oral Maxillofac Surg. 2002;19:309-17.
26. Mitchell L. Topical metronidazole in the treatment of "dry socket." Br Dent J. 1984;156:132-4.