

# Alveolitis sicca dolorosa

Ivan Salarić<sup>1</sup>Dragana Gabrić Pandurić, dr.stom.<sup>2</sup>

[1] Student 4. godine

[2] Zavod za oralnu kirurgiju, Stomatološki fakultet Sveučilišta u Zagrebu

Alveolitis sicca dolorosa (lat. siccus, 3 - suh; dolor-oris, m. - bol) je upala postekstrakcijske rane s prisutnošću boli koja traje dulje od 24 sata i počinje 2 do 3 dana nakon vađenja zuba. Jedna je od najčešćih komplikacija koje se javljaju nakon ekstrakcije. Ostale postekstrakcijske komplikacije su trizmus, hematom, ekhimoze, edem i postekstrakcijski granulom. Prvi je put alveolitis sicca dolorosa (ASD) opisan 1896. godine (1) i to pod nazivom „suha alveola” (eng. dry socket). U literaturi sinonimi koji se koriste za ASD su dolor post extractionem, dry socket, alveolalgia, alveolarni osteitis, fibrinolitički alveolitis te lokalizirani osteomijelitis (slika 1, 2). Postoperativne komplikacije su češće u donjoj čeljusti (1, 2). Učestalije su pogođeni molari (u 76% slučajeva od kojih je najčešće zahvaćen prvi, treći, te drugi) i premolari (u 19% slučajeva) (2). ASD će se prije javiti u starijih osoba, u žena te još češće u žena koje koriste oralne kontraceptive.

## Simptomi i dijagnoza

Bol je osnovni simptom koji se javlja u ASD-u. Svrstava se u somatsku, duboku bol muskulo-skeletnog tipa. Riječ je o tupoj, probadajućoj, jakoj i konstantnoj boli, koja se pojačava noću i može se širiti na druga područja glave i vrata. Javlja se 2-3 dana nakon ekstrakcije zuba i traje dulje od 24 sata.

Bol mogu uzrokovati zaostali frakturirani fragmenti stijenke alveole i strana tijela, ali se ne mogu smatrati alveolitisom, iako poneki autori i u tim slučajevima koriste termin alveolitis sicca (1). Pacijent se, osim na bol, često žali na neugodan zadah i okus.

Makroskopski su vidljivi minimalni znakovi upale, a alveola je ispunjena se-

kvestrima kosti. Ponekad je moguće naći praznu alveolu s glatkom površinom, a u težim slučajevima i nekrozu površinske kosti (1). ASD se na rendgenu opisuje kao neoštro ograničena transparentija kosti a područje alveole je ispunjeno radioopaknim sekvestrima (slika 3). U težim slučajevima dominira koštana resorpcija i demarkacija nekrotičnog dijela kosti.

## Etiologija

Mnoge su teorije koje objašnjavaju uzrok i nastanak ASD-a. U osnovi svih jest nezarastanje ekstrakcijske rane te lokalna upala nastala kemijskim, termičkim i mehaničkim podraživanjem izloženih senzornih živaca. U normalnim okolnostima, u fazi cijeljenja ekstrakcijske rane, stvara se granulacijsko tkivo (slika 4) koje zatvara nastali defekt, stvaraju se nove krvne žile, dolazi do kontrakcije rane i pokrivanja rane epitelom.

Mehanizmi razvoja ASD-a (1):

1. fibrinoliza
2. ispadanje ugruška iz alveole
3. infekcija
4. poremećaji zgrušavanja krvi

Etiološki čimbenici tj. predisponirajući faktori ASD-a se mogu podijeliti na lokalne i opće:

### 1. Lokalni predisponirajući faktori

Od lokalnih čimbenika, primarno treba spomenuti traumu alveole uzrokovanu grubom manipulacijom s oštećenjem mukoze i submukoze i prisutnošću koštanih sekvestara, dijelova ispuna i zuba u alveoli. Tijekom operativnog zahvata dolazi do otpuštanja Hagemanovog čimbenika, koji omogućuje pretvorbu plazminogena u plazmin. Plazmin je protagonist fibrinolize, procesa razgradnje ugruška. S druge strane, veća operativna trauma može

uzrokovati trombozu krvnih žila zbog ometanog stvaranja ugruška.

Slabija prokrvljenost smanjuje stvaranje samog ugruška, ali i regenerativnu sposobnost stanica vezivnog tkiva. Mnoge studije pokazale su povećanu incidenciju ASD-a u molarnoj regiji donje čeljusti (2-4). To se objašnjavalo smanjenom vaskularizacijom tog segmenta zbog bogate kortikalne kosti. Međutim, ovo mišljenje je sporno jer krv ne pristiže u alveolu kroz kompaktnu, već putem spongiozne kosti. Isto tako, dokazano je da u frontalnom segmentu donje čeljusti prokrvljenost manja nego u molarnom, a učestalost ASD-a zanemari-va u odnosu na molarnu regiju (5).

Pokušala se naći veza između vazokonstriktora iz lokalnog anestetika i ASD-a pod sumnjom da bi vazokonstriktori mogli smanjiti prokrvljenost. Veza nije pronađena, budući da se ista komplikacija javljala i kod primjene opće anestezije kod koje nema upotrebe vazokonstriktora (1). Također, nakon djelovanja lokalnog anestetika i vazokonstriktora slijedi period duže reaktivne vazodilatacije.

Kod pacijenata s predoperativnom infekcijom (npr. perikoronitis) češće se javljao ASD-a (1, 3, 4). To je potaklo sumnju da bi vezu s ASD-om mogli imati i oralni mikroorganizmi. Ovoj tvrdnji doprinijeli su dobri rezultati preventivne upotrebe antiseptika i antibiotika. Često u području ekstrakcije dolazi do poremećaja ravnoteže tako da neke apatogene bakterije postanu patogene te izazivaju kolikvaciju krvnog ugruška i lokanu upalu alveole (4). Rezultati dobiveni izolacijom mikroorganizama pokazali su normalnu floru, ali promijenjenog kvantitativnog odnosa. Ti odnosi su se mijenjali kroz nekoliko sati nakon operativnog zahvata. U više od 50% slučajeva dominirali su streptokoki, a

u 25% slučajeva stafilokoki, najserije, bakteroidne i fuziformne bakterije (1).

Mnogo važnijima u razvoju ASD-a pokazali su se anaerobni mikroorganizmi. Poznato je da je anaerobna flora dominantna kod perikoronitisa, koji je već istaknut kao predisponirajući faktor za ASD. U 75% postekstrakcijske boli izolirana je spiroheta *Treponema denticola* koja je izravno povezana s razvojem ASD-a (4). Kao produkt svog metabolizma, ona luči urokinazu, enzim koji djeluje kao aktivator plazminogena i time doprinosi lizi ugruška. Istu funkciju ima i streptokinaza streptokoka. Osim što luči urokinazu, *Treponema denticola* se veže direktno za fibroblaste i svojim proteazama uzrokuje staničnu smrt. Vežanjem za eritrocite uzrokuje aglutinaciju, lizu stanica i dovodi do raspada ugruška.

Pušenje cigareta se može svrstati u lokalni i opći predisponirajući faktor. Kod pušača se tri puta češće javlja ASD nego u nepušača (2). Lokalno se uvlačenjem dima stvara negativni tlak, koji može uzrokovati prerani gubitak ugruška (6). Pušenje je i predisponirajući faktor za trombozu te će i u tom slučaju biti ometano stvaranje ugruška (1). Sistemni učinak nikotina objašnjava se perifernom vazokonstrikcijom koja traje još neko vrijeme nakon prestanka pušenja.

U slini je prisutna visoka koncentracija kininskog sustava, a u ekstrakcijskoj rani, kao što je već spomenuto, aktivirani Hagemanov čimbenik. Bradikinin, koji je rezultat kaskadnih reakcija kinino-

genskog sustava potaknutim Hagemanovim čimbenikom, uzrokuje aktivaciju plazminogena i time fibrinolizu. Stoga, kontaminacija ekstrakcijske rane slinom se može smatrati predisponirajućim faktorom za ASD.

Od ostalih, gazirana pića mogu otplaviti ugrušak iz alveole, kao i pretjerano ispiranje rane u prvim satima nakon zahvata.

### 2. Opći predisponirajući faktori

Hormonalni poremećaji, prirodene i stečene imunodeficijencije, ženski spol, nutritivni poremećaji, već spomenuto pušenje i dob po nekim istraživanjima su glavni opći predisponirajući faktori (7).

Hiperfunkcija kore nadbubrežne žlijezde (Connov sindrom, sekundarni aldosteronizam, Cushingov sindrom, prekomjerno lučenje ACTH) dovodi do prekomjernog stvaranja steroidnih hormona. Djelovanjem na metabolizam bjelančevina manje se aminokiselina ugrađuje u proteine, a također je povećan katabolizam proteina zbog čega dolazi do atrofije tkiva i sporijeg zarastanja rane. Važno je i imunosupresivno djelovanje glukokortikoida čime je povećana mogućnost dodatne komplikacije - infekcije rane.

Kod prirodnih ili stečenih imunodeficijencija dolazi do poremećaja imunskog sustava i slabije obrane organizma.

Smanjeni anabolizam proteina kod šećerne bolesti pridonosi slabijem zarastanju rane, mogućnosti kolonizacije ugruška, što kao posljedicu ima fibrinolizu i razvoj ASD-a (8).

Neke studije su pokazale da ekstrakcijom u razdoblju između 1. do 22. dana menstruacije te u žena koje koriste oralne kontraceptive postoji 16,5% veća vjerojatnost za razvoj ASD-a (9,10). Taj podatak se objašnjava prisutnošću povećane koncentracije estrogena. Naime, estrogeni svojim sekundarnim djelovanjem povećavaju aktivnost kininogen-kininskog sustava, čime i vjerojatnost fibrinolize.

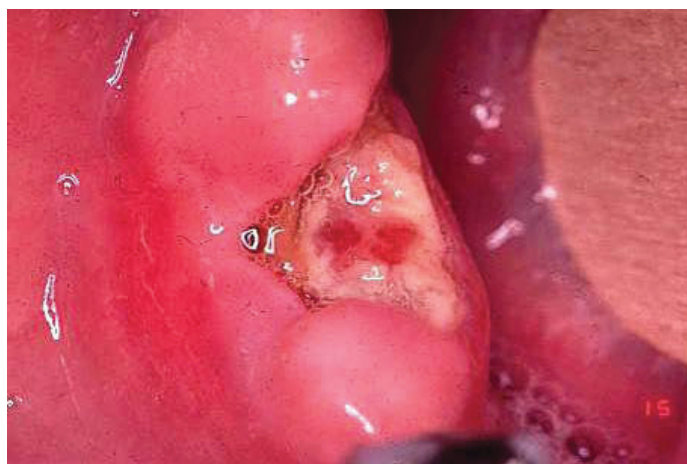
Poznato je da je vitamin C (askorbinska kiselina) potreban za sintezu kolagena te da manjak vitamina K uzrokuje poremećaj u zgrušavanju krvi. Tako manjkom ovih vitamina dolazi do poremećenog zarastanja rane.

### Prevenција

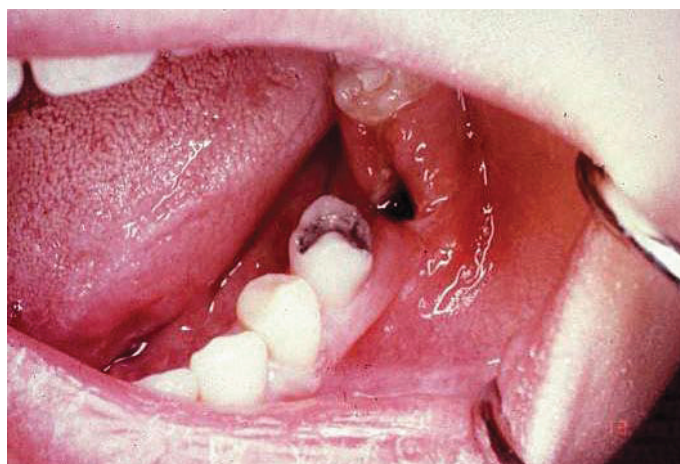
Već je naglašeno kako bakterijska kolonizacija ima važnu ulogu u razvoju ASD-a. Stoga, sprječavanjem kolonizacije se smanjuje vjerojatnost postoperativnih komplikacija. U ovu svrhu koriste se antibiotski preparati i antiseptici.

Od antibiotskih preparata, u raznim istraživanjima, spominju se metronidazol, tetraciklini, klindamicin i amoksisicilin (2,4,11-13). Metronidazol se ne koristi zbog mogućih nuspojava (razvoj rezistencije, alergijske reakcije).

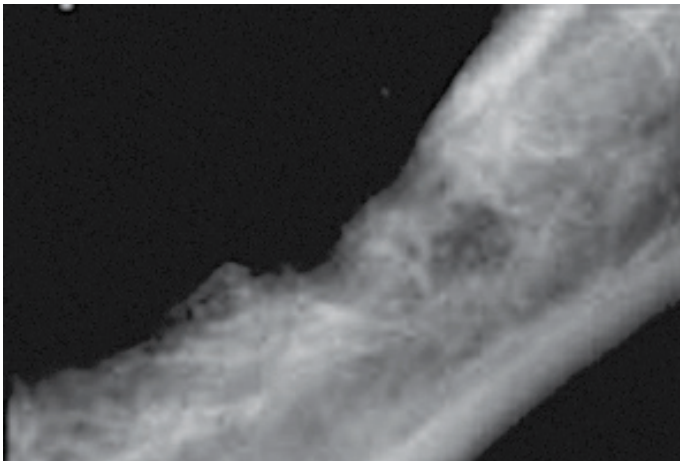
Mišljenja o preventivnoj lokalnoj aplikaciji tetraciklina variraju. Novija su istraživanja pokazala da preventivna upotreba tetraciklina nema velikog utjecaja na razvoj ASD-a (11). Tetraciklini i klindamicin primjenjuju se kao želatinozni kvadratići impregnirani antibiotikom. Pokazalo se



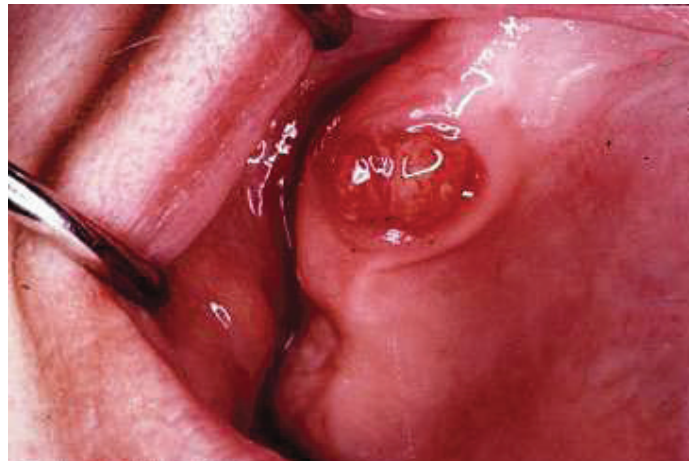
Slika 1. Lokalizirani osteomijelitis (ljubaznošću prof.dr.sc. Pavela Koblera).



Slika 2. Alveolitis sicca- klinička slika (ljubaznošću prof.dr.sc. Pavela Koblera).



Slika 3. Rtg snimka „suhe alveole“. Preuzeto iz (4).



Slika 4. Stvaranje granulacijskog tkiva u postekstrakcijskoj alveoli (ljubaznošću prof.dr.sc. Pavela Koblera)

da amoksicilin bitno doprinosi prevenciji ASD-a (12). Azitromicin je efikasan i dobro toleriran antibiotik, no za upotrebu u prevenciji potrebna su daljnja istraživanja. Važno je naglasiti da bi sistemna profilaksa trebala biti rezervirana za imunosuprimirane pacijente.

Od antiseptičkih preparata spominje se klorheksidin, kao jedan od najučinkovitijih preventivnih sredstava te povidon-jodid.

Klorheksidin je baktericidan antiseptik s širokim spektrom djelovanja, osobito na gram pozitivne bakterije. Može se primjenjivati predoperativno i postoperativno. Preporučljivo je koristiti 0,2% gel svakih 12 sati kroz tjedan dana. Da bi se nuspojave (diskoloracija zubi i promjena osjeta okusa) svele na minimum, može se upotrijebiti 0,12% otopina (14).

Povidon-jodid se nije pokazao kao uspješno sredstvo u prevenciji ASD-a (1).

Treba spomenuti i primjenu parahidroksi-benzojeve kiseline koja svojim antifibrinolitičkim djelovanjem sprječava fibrinolizu ugruška. Korisno je i ispiranje alveole fiziološkom otopinom, ali ne u prevelikim količinama da ne bi došlo do otplavlivanja ugruška.

Kad je već riječ o prevenciji, korisno je znati da artikain i lidokain imaju antibakterijsko djelovanje. Pokazalo se da oba lokalna anestetika djeluju na mikroorganizme *Escherichia coli*, *Proteus mirabilis*, *Serratia marcescens*, ali i da artikain djeluje baktericidno na *Staphylococcus aureus* i *Pseudomonas aeruginosa* (15). Ovo bi

moglo otvoriti vrata novim istraživanjima koja bi direktno tražila vezu između vrste lokalnog anestetika i ASD-a te utjecaj lokalnih anestetika na anaerobnu floru usne šupljine.

### Liječenje

Cilj liječenja jest omogućiti pravilno stvaranje ugruška i košanu remodelaciju tj. pravilnu osifikaciju. Terapijske metode su:

#### 1. Konzervativna

Ispiranje alveole i stavljanje medikamentoznih uložaka s antifibrinolitičkim, antipiretskim i analgetskim djelovanjem. Razlikujemo resorptivne i neresorptivne preparate. Zbog veće praktičnosti se danas češće koriste resorptivni ulošci. Najčešće se koriste Apernyl (na bazi acetilsalicilne i paraoksibenzojeve kiseline), Neocones (na bazi polimiksina B, neomicina, tetrakaina i tyrothiricina) i Nebacetin (na bazi neomicina i bacitracina). Prije aplikacije intraalveolarnih medikamenata nužno je isprati alveolu fiziološkom otopinom ili antiseptikom (4).

Fragiskos (16) spominje tretiranje alveole svakih 24 sata gazom impregniranom eugenolom ili cinkoksidgeugenolom uz irigaciju toplom fiziološkom otopinom.

#### 2. Kirurško-konzervativna

Uključuje kohleaciju alveole, pod lokalnom anestezijom, u cilju odstranjenja starog ugruška koji je bio izvrsno hranilište za bakterije i izazivanja svježeg krvarenja

te stavljanja medikamentoznog uložka. Potom slijedi šivanje rubova rane.

#### 3. Kirurška/Radikalna

Nakon ekskohleacije alveole, rana se pokriva mukoperiostalnim režnjem.

Pokazalo se da je kirurško-konzervativna metoda najefikasnija metoda izbora, tehnički lako izvediva i lako dostupna svakom stomatologu (4).

U novije vrijeme dostupna je i metoda liječenja plazmom bogatom trombocitima (eng. PRP-platelet-rich plasma). PRP ubrzava cijeljenje mekog, ali i tvrdog tkiva te se pokazalo da smanjuje incidenciju ASD za 33% (17). Sadržava još i leukocite koji sprječavaju infekciju te faktore rasta za ubrzanje cijeljenja.

### Upute pacijentu

Pacijenta treba obavijestiti o mogućim postoperativnim komplikacijama, koji je njihov uzrok i što u tim situacijama napraviti. Pacijentu se mora objasniti tip i vrsta boli koja se može očekivati nakon zahvata. Postoperativna bol se može podijeliti na tri vremenska perioda (6,18):

a) odmah nakon prestanka djelovanja anestetika; bol nije jaka i može se suzbiti primjenom blažih analgetika

b) vrhunac boli javlja se 12 sati nakon ekstrakcije i brzo nakon toga nestaje


c) ukoliko bol traje duže od 2-3 dana, ili se tada ponovno javi, pacijent bi se trebao javiti svom stomatologu jer je tad najvjerojatnije riječ o ASD-u.

Prvu dozu analgetika preporučljivo je dati odmah nakon zahvata, prije prestanka djelovanja anestetika. Na taj način se izbjegava iznenadna pojava boli. Nesteroidni protuupalni lijekovi ili analgetici-antipiretici se danas najčešće preporučuju, a neki preporučuju i analgetike centralnog djelovanja kao kodein, hidrokodon, dihidrokodein te oksikodon. Postoje razni preparati za kontrolu boli, no najefikasnije jest razvijanje dobrog odnosa između pacijenta i stomatologa.

Svi pacijenti morali bi tjedan dana nakon operacije doći na kontrolu i tad dogovoriti vađenje šavova. Nakon teških ekstrakcija zuba pacijenti se naručuju na kontrolu već nakon 2 dana.

U slučaju ostalih komplikacija, kao što su prolongirano krvarenje, edem, trizmus ili u slučaju razvoja infekcije, pacijent bi se što prije trebao uputiti stomatologu.

### Zaključak

Točan uzrok ASD-a nije nam poznat. Možemo samo zaključiti da je ASD produkt raznih predisponirajućih faktora. Preventivna uporaba antiseptika i pravilna manipulacija tijekom operacije najbolji su način sprječavanja ASD-a. ASD je praćen neugodnim, bolnim senzacijama te je iz tog razloga poželjno pacijenta preoperativno uputiti u sve postoperativne komplikacije. 

### LITERATURA

1. **Rehlicki I.** Kirurško-konzervativne metode liječenja alveolitisa siccae (diplomski rad). Zagreb: Stomatološki fakultet; 2001.
2. **Jaafar N, Nor GM.** The prevalence of post-extraction complications in an outpatient dental clinic in Kuala Lumpur Malaysia-a retrospective survey. *Singapore Dent J.* 2000; 23(1):24-8.
3. **Nusair YM, Younis MH.** Prevalence, clinical picture, and risk factors of dry socket in a Jordanian dental teaching center. *J Contemp Dent Pract;* 2007;8(3):53-63.
4. **Katanec D, Blažeković A, Kuna T, Pavelić B, Ivasović Z.** Mogućnosti liječenja postekstrakcijske boli. *Acta Stomat Croat.* 2003;37(4):465-70.
5. **Miše I.** Oralna kirurgija. Zagreb: Jumena, 1983; p.175-7.
6. **Peterson LJ, Ellis E, Hupp JR, Tucker MR.** Oral and maxillofacial surgery. 3rd ed. St. Louis, 1998.
7. **Blondeau F, Daniel NG.** Extraction of impacted mandibular third molars: postoperative complications and their risk factors. *J Can Dent Assoc.* 2007;73(4):325.
8. **Gamulin, Marušić, Kovač i suradnici.** Patofiziologija. 6th ed. Zagreb: Medicinska naklada; 2005.
9. **Oginni FO.** Dry socket: a prospective study of prevalent risk factors in a Nigerian population; *J Oral Maxillofac Surg.* 2008;66(11):2290-5.
10. **Chapnick P, Diamond LH.** A review of dry socket: a double-blind study on the effectiveness of clindamycin in reducing the incidence of dry socket. *J Can Dent Assoc.* 1992;58(1):43-52.
11. **Sanchis JM, Sáez U, Pe arrocha M, Gay C.** Tetracycline compound placement to prevent dry socket: a postoperative study of 200 impacted mandibular third molars. *J Oral Maxillofac Surg.* 2004;62(5):587-91.
12. **Monaco G, Tavernese L, Agostini R, Marchetti C.** Evaluation of antibiotic prophylaxis in reducing postoperative infection after mandibular third molar extraction in young patients. *J Oral Maxillofac Surg.* 2009;67(7):1467-72.
13. **Bascones-Martinez A, Reche I, Manso F, Gonzales-Moles MA, Bravo M.** Prevention of alveolar osteitis with azithromycin in women according to use of tobacco and oral contraceptives. *Quintessence Int;* 2007; 38(4):295-300.
14. **Minguez-Serra MP, Salort-Llorca C, Silvestre-Donat FJ.** Chlorhexidine in the prevention of dry socket: effectiveness of different dosage forms and regimens. *Med Oral Patol Oral Cir Bucal.* 2009;14(9):e445-9.
15. **Kaya K, Rota S, Dogan B, Kökten G, Günaydin B, Bozdayi G.** Comparison of the antibacterial effects on two local anesthetics: lidocaine and articain. *Turk J Med Sci;* 2007;37(1): 7-10.
16. **Fragiskos FD.** Oral surgery. 1<sup>st</sup> ed. Athens: Springer; 2007; 195-200.
17. **Rutkowski JL, Fennell JW, Kern JC, Madison DE, Johnson DA.** Inhibition of alveolar osteitis in mandibular tooth extraction sites using platelet-rich plasma. *J Oral Implantol.* 2007;33(3):116-21.
18. **Gabrić Pandurić D, Brozović J, Sušić M, Katanec D, Bego K, Kobler P.** Assessing health related quality of life outcomes after the surgical removal of a mandibular third molar. *Coll Antropol.* 2009; 33(2): 437-47.
19. **Guyton AC, Hall JE.** Medicinska fiziologija. 11<sup>th</sup> ed. Zagreb: Medicinska naklada; 2006.
20. **Linčir I.** Farmakologija za stomatologe. 2<sup>nd</sup> ed. Zagreb: Moderna vremena; 2001.